

كتاب المعارف الطبي

الجديد في طب الأسنان

دكتور / وهيب موسى



دارالمعارف

نائب رئيس التحرير

حمدي عباس

مدير التحرير

كريمة متولى

إخراج فنى

عزيزة مختار

تصميم الغلاف

شريفة أبوسيف

الناشر: دار المعارف - ١١١٩ كورنيش النيل - القاهرة ج. م. ع .

هاتف: ٥٧٧٧٠٧٧ - فاكس: ٥٧٤٤٩٩٩ E-mail: maaref@idsc.net.eg

مقدمة

تشرفت بلقاء أستاذ الصحافة الكبير ورئيس مجلس إدارة دار المعارف وجريدة أكتوبر الأستاذ/ رجب البنا.. وفى حوار تبادلته مع سيادته عن طب الأسنان اليوم والأمس ومدى إلمام المريض المصرى بالمعلومات الكافية والتوعية المناسبة لطب الأسنان. شرفنى سيادته بمهمة كتابة مؤلف عن طب الأسنان الحديث لتوعية المواطن المصرى بكل مفاهيم طب الأسنان فى القرن الحادى والعشرين.. خلق اللقاء أسلوب حوار بناءً بين المواطن والطبيب.

ومن أهداف هذا الكتاب رفع مستوى الأداء فى مهنة طب الأسنان لأن المريض الواعى ينشد دائما الجودة والإتقان. وهذا مما يرفع مستوى صحة الإنسان المصرى، وإنتاجيته فى المجتمع والدولة تمشيا مع المثل القائل: «العقل السليم فى الجسم السليم». والعالم يسعى جاهدا لخلق مواطن سليم صحيا لكى يكون جزءا من مجتمع صالح ثم عنصرا ناجحا فى دولة لها تاريخ وهى مصرنا العزيزة.

ومن ثم تناولت القلم - والقلم من أحب الأشياء إلى نفسى مثله مثل طب الأسنان - وشرعت فى الكتابة.. ثم توقفت لكى أسأل نفسى سؤالا لمن أكتب..؟

* هل سأكتب للمواطن المصرى الكريم فى الشارع المصرى ..؟

* وهل لديه المقدرة على شراء الكتاب أو القراءة...؟
ونحن نعلم أن نسبة كبيرة من مواطنى مصر لا ينعمون بنعمة
القراءة والكتابة...!!

* أو أكتب للقارئ المثقف، أو لصاحب الدرجات العلمية والذى
درس الطب ويعلم الكثير...؟

ووجدت الرد... إننى أكتب لمنات المرضى الذين تحدثت معهم
خلال سنوات عملى وهم متفاوتو الثقافة والدرجات العلمية
والاطلاع..

وكان لى حوارات مع جميعهم سأسرد بعضها على سبيل المثال
لا الحصر لكى أصل إلى حل لهذا الموضوع..

مواطنة مصرية على درجة عالية من الأناقة والثقافة والإلمام باللغات
وكانت حالة الفم والأسنان تحتاج إلى ما يسمى بإعادة البناء..

وبعد شرح طويل من جانبى وفريق العمل.. أعلنت السيدة أنها
ترفض نهائيا أن تخلع أسنانها...!!

ولم يكن العلاج يحتوى على خلع واحد ولم نذكر كلمة الخلع
أثناء الحوار.. (خلع الأسنان)!!

وفى حوار آخر ذكر المريض بثقة شديدة أنه قام بغرس أسنانه
بواسطة(المسامير) وبإجراء الأشعة لم نجد أى غرسات وإنما دعامات
معدنية داخل جذور الأسنان.

وهناك من المرضى من يعتقد أن غرس الأسنان يتم لحظيا ويشمل (المسمار والسن الصناعي) وعندما نقترح العلاج بالغرس كأحد البدائل - كعادتنا في عرض بدائل عديدة - يسارع المريض بالسؤال وماذا يحدث لو لفظ الجسم الغرسة..؟ وهذه معلومة قد انتهت منذ أكثر من مائة عام فمواد الغرسات تستعمل في عظام الجسم منذ سنوات طويلة.

وعندما نذكر للمريض أن أسنانه تحتاج الى لون أقل اصفرارا (تبييض).. يسارع لي بالقول إن هذا يزيل طبقة الميناء..! وهذه معلومة خاطئة وقديمة. فالتبييض يختلف عن التلميع. وخلع الأسنان أصبح غير وارد في معجم علاج طب الأسنان..

والغرس علم متطور يمارس بصورة روتينية وناجحة في كافة أنحاء العالم ومنها مصر، فالتبييض ليس هو التلميع.

واستعمال فرشاة الأسنان قد يسئ إذا لم يتم بالطريقة الصحيحة وعدم استعمالها يؤدي إلى كوارث بالفم.

والكشف الدوري وإزالة الجير عند طبيب متخصص أصبح ضرورة وليس رفاهية، وتثقيف الأسرة هام لصحة الأطفال. وأخيرا وليس آخرا فإن العناية بالأسنان تبدأ من رحم الأم عند تكوّن هذه البذرة الكريمة وهي الجنين الذي سيكون يوما ما عضوا ناجحا في المجتمع.

دكتور وهيب موسى

الفصل الأول

الأسنان

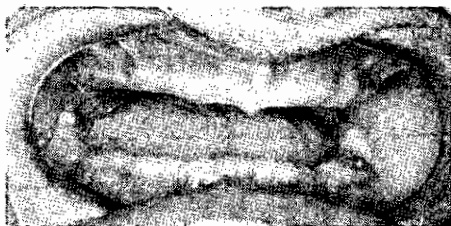- وظائفها.
- مكوناتها.
- أهميتها.
- العيوب التي يمكن أن تصيب الأسنان وعلاجها:
 - التكلس وعلاجه.
 - تآكل العنق.
 - التسوس وأنواعه.
 - الرواسب الجيرية وعلاجها.
 - تآكل العظام.

الأسنان

وظائفها ومكوناتها:

الأسنان بشكلها وبتضاريسها المختلفة وبأنواعها المتعددة وأيضاً بطقميها المختلفين، الأسنان اللبنية والأسنان الدائمة، ليست فقط لطحن المواد الغذائية بل إنها تؤثر في مظهر الإنسان..

الأسنان ذات الشكل الجميل والبياض الناصع تعطي طابعاً جيداً، وبدون أسنان لا يستطيع الإنسان أن ينطق الحروف بمخارجها الصحيحة.. قد تصدر أصوات زائدة الحدة في حالة انعدام الأسنان، وقد يجد الشخص صعوبة شديدة في نطق بعض الحروف.



صورة لغم أدرر تماما وخالي من الأسنان

وقد يكون من الاستحالة أن ينطق الإنسان أو يتحدث بصورة عادية في حالة عدم وجود الأسنان، وهنا يستفحل الأمر وخاصة إذا

كان الشخص من متحدثى المجتمع أو أن وظيفته تحتم عليه أن يكون متحدثاً كالمدرس والمحامي والممثل والإذاعي.

ما هي الوظائف الأخرى للأسنان علاوة على طحن الطعام والتحدث وجمال الصورة ؟

إن طحن الطعام ينتج عنه عملية مزج المواد الغذائية بالمادة اللعابية التي تفرزها الغدد اللعابية في الفم، وهذه المادة اللعابية تحتوى على إنزيمات هاضمة وهنا تبدأ المرحلة الأولى في هضم المواد الغذائية، وللمواد اللعابية فائدة أخرى حيث إنها تحتوى على مواد ضد الميكروبات.

إذن فللفم - واللحاب من خلاله - وظيفة دفاعية للجسم علاوة على طحن الطعام ومضغه. وأيضاً هذا السائل اللعابي مخاطى اللمس له وظيفة تحريكية أو تشحيمية لأجزاء الفم المختلفة، ومن هنا تستطيع الأجزاء المختلفة للفم - العضلية منها كاللسان والمخاطية منها كالأغشية المخاطية - أن تتحرك بسهولة أثناء المضغ والبلع.. وعليه فبدون اللعاب والإفرازات اللعابية لا يمكن لعملية الهضم أن تبدأ وأيضاً لعملية البلع أن تتلواها وأن تتبعها.

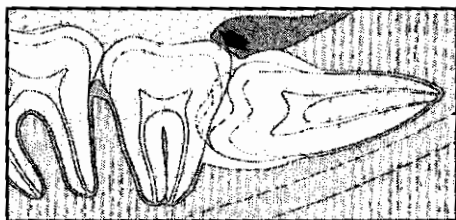
ما مصدر الأسنان؟ من أى نسيج فى الجسم تتكون الأسنان ؟

تنشأ الأسنان كأنسجة أخرى فى الجسم من نفس المصدر المبدئى ومنها على سبيل المثال الشعر، الجلد والأغشية المخاطية.

تكوين الأسنان :

يبدأ تكوين الأسنان فى المراحل الأولى من بداية تكوين الجنين، ولكن ظهورها لا يبدأ إلا بعد وضع الجنين.

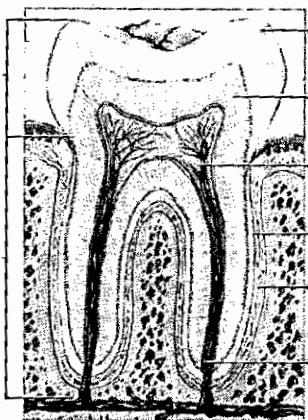
ويبدأ ظهور الأسنان بنوعيهما بعد ستة شهور أو سبعة شهور بالنسبة للأسنان اللبنية و سن السادسة بالنسبة للأسنان الدائمة. وخمسة أعوام أو ستة أعوام يكون للإنسان خلالها أسنان مؤقتة لبنية عددها عشرون صغيرة الحجم قصيرة الجذور ولكنها تفى بالغرض فى هذه السن حيث إن غالبية الطعام الذى يتناوله الطفل فى هذه السن عادة لا يكون صلباً بل يكون خليطاً من غذاء الأم ثم الغذاء الصناعى ثم يبدأ فى التطور لبدء استعمال أنواع الأغذية المختلفة.



والأسنان اللبنية تناسب حجم الفك الصغير فى ذلك الوقت، ومع نمو الفك تبدأ الأسنان الدائمة فى الظهور ويبدأ الضرس الأول فى سن السادسة ثم الضرس الثانى فى سن الثانية عشرة ثم يبدأ الضرس الثالث - أو ما يسمى بـضرس العقل- فى الظهور فى سن الثامنة عشرة أو العشرين، وعادة ما يجد ضرس العقل مشكلة فى النمو،

ومشكلة في الظهور عندما لا يكون الفك قد اتخذ الشكل الطبيعي في النمو، وفي كثير من الأحيان نحتاج إلى خلع هذا الضرس حيث إنه ليس له مكان في الفك.

ما هي مكونات السن ببساطة ؟



مقطع طولى فى الضرس الدائم يوضح طبقات السن بدءاً من التاج إلى الجذر.

تتكون السن بقدرة الله سبحانه وتعالى من مزيج من المواد العضوية والمواد غير العضوية. والنسيج الأساسى يطلق عليه عظم السن أو العاج، وهو غنى بالكالسيوم والفوسفور. والسن تتكون من جزء يظهر فى الفم ويعرف بالتاج أو الـ (Crown) وجزء مغروس فى اللثة

ويعرف بالجزر، وتاج السن محمى بطبقة رقيقة من الميناء وهى أصلب الأنسجة فى جسم الإنسان أما الميناء فقد تبين بالدراسات المختلفة وبمعرفة مكوناتها أنها أقوى جسم وأشد أنسجة الجسم صلابة، بل إنها أشد صلابة من العظم وهو يقترب فى صلابته من الزجاج.

تتكون الميناء من مجموعة من كريسالات الكالسيوم متجمعة فى تناسق دقيق بحيث يعطى هذا النسيج صلابة شديدة. والميناء هى التى تعطى للأسنان البياض أو اللون الناصع واللمعة المتميزة.

ما هو شكل الميناء ؟

شكل الميناء عندما نفحصه بالعين المجردة نجده سطحاً ناصع البياض أو مائلاً إلى الصفرة فى بعض الأحيان ناعم الملمس بدرجة شديدة وصلبا وأيضاً يعطى لمعة شديدة.

وعندما نفحصها تحت الميكروسكوب نجد أنها عبارة عمّا يُعرف بالعصى أو القضيب الصغير وهى متلاصقة التكوين وتلتقى مع سطح السنين عند زاوية حادة أو زاوية محددة تعرف باسم زاوية التقاء الميناء بالسُّنين. (المادة التى تحت الميناء)

هل السن نسيج حى؟

بلا شك السن نسيج حى متكامل.

كيف تأتى للميناء التغذية الخاصة بها؟

تتغذى الميناء عن طريق تلامسها بالسنين وهى الطبقة التالية لها، والغريب أنه بالرغم من أن الميناء مادة صلبة أو شديدة الصلابة وتتكون بنسبة كبيرة من مواد غير عضوية ولكنها بالرغم من ذلك نسيج حى، ويمكن أن تتولى السن تجديد نفسها وتعويض ما فقد منها.

ولكن الميناء ليست بها أعصاب، إذن فالحساسية التى تنتج من المواد ذات الحرارة العالية أو المنخفضة تنتقل عن طريق الميناء إلى السنين حيث إن الميناء ليست بها أطراف عصبية.

وبداخل السنين فى منطقة التاج والجذر توجد غرفة كبيرة تحتوى على أنسجة، هذه الأنسجة هى الأوردة الدموية والشرايين والأعصاب وبعض الأنسجة الوبرية والسنين وأيضاً هذه الأنسجة التى تعرف باسم العصب ولها حساسية زائدة للألم. ومن هنا يتضح لنا أنه طالما أن الميناء فى حالة جيدة فإن المؤثرات لا تنتقل إلى السنين أو العصب ومن هنا لا يوجد ألم، ولكن بمجرد تآكل هذه الميناء أو هذه الطبقة الصلبة المتكونة من المواد العضوية والتى ليست بها حساسية ينتقل المؤثر مباشرة إلى السنين ومنه إلى العصب وهنا تنتج الحساسية الشديدة أو الألم.

من أين تأتي أنسجة العصب ؟

هذه الغرفة الكبيرة التي تحتوى على أنسجة العصب تمتد خلال التاج وخلال الجذر ثم تتصل بباقي أوعية الجسم وأعصابه من خلال فتحة بنهاية الجذر وهى فتحة ضيقة لا تسمح إلا بدخول هذه الأنسجة لكي تعطى الغذاء والحساسية للسن.

وتتخلل هذه الأوعية والأعصاب أوعية أكبر تظل تتفرع خلال عظام الفك حتى تنتهى بشعيرات دقيقة غاية فى الدقة وأعصاب غاية فى الصغر لكي تدخل من هذا الثقب إلى الفراغ داخل السنين والمعروف بالعصب.

وجذور الأسنان تكون عادة مغروسة فى داخل تجويف بعظام الفك وتتماسك مع عظام الفك بشبكة عديدة من الأنسجة المتشابكة التى تربطها بعظام الفك بشدة، ويُغطَّى الجذر المغروس داخل عظام الفك بنسيج يتكون أيضاً من مواد عضوية وغير عضوية ولكن ليس له الصلابة الشديدة التى للميناء حيث إن الميناء معرض للمؤثرات الخارجية ولكن هذه الطبقة والتى تعرف بالسيمنت (Cement) لا تحتاج إلى كثير من الصلابة بل تحتاج إلى بعض المرونة كى تعطى للسن بعض الحركة الضئيلة عند المؤثرات القوية والضغط القوية أثناء الأكل أو يقل الضغط عليها أثناء المضغ، ومن هنا كان هذا النسيج له درجة من المرونة ودرجة من حرية الحركة الضئيلة.

ونظراً لتكوين الأسنان من مواد عضوية وغير عضوية تتميز بالصلابة فإن الأسنان لها صفة نادرة وهي أنها لا تقبل التحلل مثل الأنسجة الأخرى كالعظام وغير ذلك، ومن هنا لو تعرض أحد الأشخاص لحريق أو لحادثة فإن الأسنان تبقى ولا تحترق بسهولة، ومن هنا استطاع طب الأسنان الحديث دراسة تطور الأسنان منذ العصور الأولى ومنذ عصور قدماء المصريين بصفة خاصة، واستطاعوا معرفة تطور الأسنان منذ الإنسان الأول وحتى الإنسان بصورته الكاملة، وقد كان لهذا أعمق الأثر في التاريخ الطبي وفي طب الأسنان الحديث.

وهناك فائدة أخرى للأسنان قد تكون جديدة على البعض، وهي أن الأسنان بشكلها وبتنوعاتها المعينة بصورتها في الأشعة وأيضاً بصفاتها المميزة قد تكون دليلاً مادياً يُستعان به في طب الأسنان الشرعى وفي كشف الكثير من شخصيات ضحايا الحوادث أو ربما في كشف الكثير من الجرائم الغامضة.

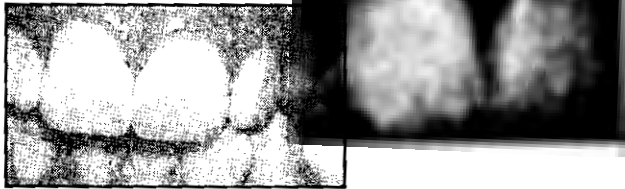
● ما هي العيوب التي يمكن أن تصيب الأسنان؟ - التكلس

هناك عيب في تكوين الأسنان يُعرف بنقص الكالسيوم في الأسنان، وهذا النقص نتيجة مؤثر معين أثناء تكوين هذه السن أحدث تغييراً في درجة تكلس هذه السن، وقد يكون التكلس لسن واحدة أو لعدة أسنان متجاورة.

ما هو علاج هذا التكلس؟

التكلس عبارة عن تآكلات في الأسنان، قد تكون تآكلات ذات شكل محدد أو منتظم أو عبارة عن نقاط بُنية متآكلة، أو خطوط تجرى بعرض الأسنان بغير شكل منتظم، وفي هذه الحالة يكون العلاج بالحشوات البيضاء مثل (الكمبوزيت) بعد معالجة السن بأحماض خاصة أو يكون العلاج بالتغطية الكاملة للجزء الظاهر في الفم وهو ما يُعرف بالطربوش أو الـ (Crown) والتغطية هنا قد تكون بأى من المواد المستعملة في تغطية الأسنان.

وهناك تشويه آخر وهو ما يعرف بزيادة الفلورين في الماء وهذه عبارة عن خيوط أو خطوط غير منتظمة بُنية اللون ثم تبدأ في التآكل نتيجة



اصطبغ لون الأسنان نتيجة لزيادة مادة الفلورين.

- وهناك الإصابات التي تحدث نتيجة الاصطدام بجسم حاد أو حوادث السيارات أو الشجار أو السقوط، كل ذلك قد يتسبب عنه كسور مختلفة بالأسنان.

وهناك تشوه آخر.. ويكثر فى الأشخاص ذوى المزاج العصبى حيث يعتاد هؤلاء الأشخاص ضغط أسنانهم بشدة أثناء النوم واحتكاكهم بصورة عصبية.

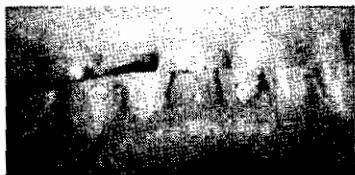وأغلب هؤلاء الأشخاص تكون هذه حركة لا إرادية لديهم ولكن ينتج عنها نوع من التآكل المرضى بحيث يتآكل سطح الميناء بالكامل ثم يبدأ سطح السنين أو المادة التى تحت الميناء وهى (السنين) فى الظهور، وهى مادة أقل صلابة من سطح الميناء تبدأ فى الظهور وقد



إصابة وكسر الأسنان نتيجة الارتطام
بجسم صلب أو حادث أو السقوط.

يمتد التآكل حيث يُصبح العصب وشيك الظهور، وهنا تزداد حساسية الأسنان وتصبح على درجة عالية من الحساسية مع المؤثرات الباردة والساخنة.

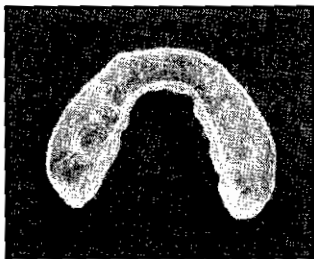
وعادة فى مثل هؤلاء الأشخاص تفقد الأسنان شكلها التشريحي المعروف وتصبح سطحاً أفقياً أملس.



تشوه الأسنان وتآكلها نتيجة
المزاج العصبى الحاد.

وتآكل الأسنان ظاهرة قد تكون مرضية كمثل هذه الحالة أو قد تكون فسيولوجية أو عادية تحدث مع تقدم السن، وفي الحالة الفسيولوجية يحدث التآكل بصورة بطيئة ومنتظمة بحيث يُعطى التآكل للأسنان فترة لإعادة بناء مادة السنين من الداخل وتعويض ما حدث من التآكل، ومن هنا تصبح العملية متعادلة حيث يُصبح الترسيب من ناحية العصب مساويا للتآكل من الخارج، ومن هنا لا يكون هناك خطر واضح أو خطر يُخشى منه.

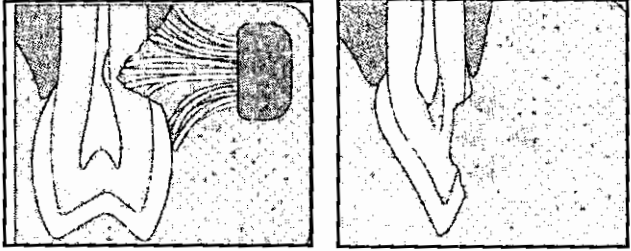
وفي الحالة الفسيولوجية عادة لا نحتاج إلى علاج محدد إلا عندما يصل إلى درجة واضحة تُصبح الأسنان فيها شكلها قصير وغير جميل، وهنا تكون التغطية الكاملة للأسنان وإعادة بنائها هي العلاج المناسب.



جهاز يسمى (بالحارس الليلي) يقوم بفصل الأسنان العلوية عن السفلية أثناء النوم ليقلل من قوة الضغط عليها وإعطاء العضلات فترة للراحة..

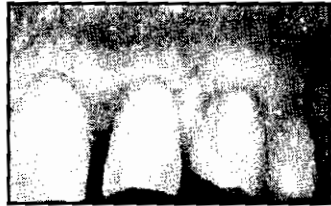
أما في الحالة الأخرى وهي الحالة العصبية فمن الضروري أن يُعالج الشخص ككل، وأن تعالج مشاكله العصبية بالدرجة الأولى وهي تتكون من إعطائه بعض المهدئات.

- تآكل العنق



رسم يبين طريقة استخدام الفرشاة الخاطئة.

ومن التشوهات الأخرى التي تصيب الأسنان الأمامية تآكل العنق. وتآكل العنق قد يكون له العديد من الأسباب، وعادة تأخذ شكل نصف دائرة قاعها مثلث الشكل وتتخذ من عنق السن مكاناً لها.



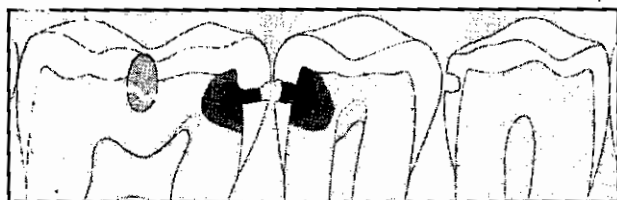
أثر استخدام الفرشاة الخاطئة.

قد يكون تآكل العنق ظاهرة تصاحب هذا المريض وتنتشر في جميع أسنانه، وقد يكون سببها استعمال فرشاة الأسنان بطريقة خاطئة وهي الطريقة الأفقية. وقد يكون نوعاً من التسوس في فم المريض وفي كلتا الحالتين تحتاج إلى العلاج بالحشوات أو التغطية

الكاملة حسب درجة التآكل الموجودة. وعادة ما يكون هذا التآكل في الأسنان الأمامية سريع التقدم، ونظراً لقلّة سمك الأسنان الأمامية فإن وصول هذا النوع من التآكل إلى العصب دائم الحدوث.

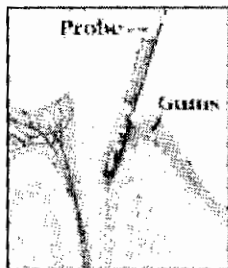
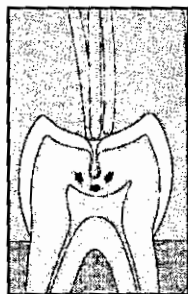
– التسوس

● يحدث تسوس في الأسطح الجانبية للأضراس قد يستمر ويتقدم دون أن يلاحظه المريض.



الجزء الأول:

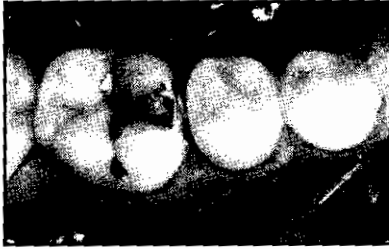وهو قبل التسوس. ويتوافر الآن في طب الأسنان الحديث مواد (أكريلية) سائلة: يمكن تغطية الأسنان بها للوقاية من التسوس بالنسبة للأطفال.



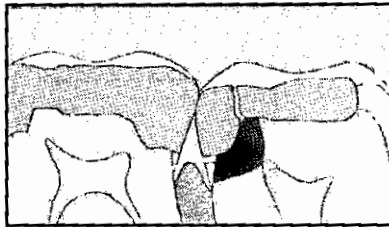
المجس الذي يستعمله الطبيب لاكتشاف الفجوات الناشئة عن التسوس والتي تبدأ بنقطة صغيرة تؤدي إلى تجويف واضح في الصورة.

الجزء الثانى :

عندما يحدث التسوس ويبدأ بنقاط سوداء فى الأسنان أو بحُفَر - إذا لم يتم العناية به فى المرحلة الأولى - يمكن حشوها بالحشوات



العادية التى قد تكون بيضاء مثل الكمبوزيت أو حشوات معدنية مثل الملمغم، وما إلى ذلك من الحشوات المتوافرة.



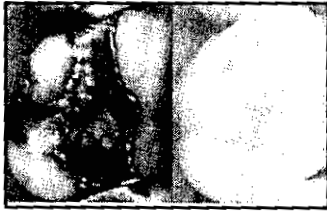الشكل يبين ضرسين متجاورين تم علاجهما بالحشو ولكن أحده الحشوات أحدث شرخاً يؤدي إهماله إلى مضاعفات وإصابة العصب.

صورة لحشو ملمغم.

الجزء الثالث :

عندما يصل التسوس إلى مرحلة متقدمة ليصيب العصب.. ماذا نفعل عندما تصاب الأسنان اللبنية بتلوث العصب أو بموت العصب؟ هنا لا ننصح بخلع الأضراس أو الأسنان وإنما ننصح بعلاج العصب بإزالته جزئياً وعلاجه ثم حشو الضرس.

وماذا يحدث؟ وماذا تفعل عندما يصاب العصب بالتآكل..؟
 يصيب العصب خراجٌ موضعيٌ وصديد.. وهنا أيضا لا أنصح بالخلع
 بل أنصح بتعاطي المضادات الحيوية.
 والالتجاء لطبيب الأسنان لعلاج الخراج وإزالة الصديد.
 وماذا لو حدث الخلع؟ عندما يكون الخلع قد تم فعلا فلا بد من

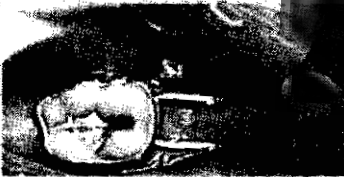


تركيب ما يعرف (بحافظ
 المسافة).

وهذا الجزء من البلاستيك
 يقوم بتركيبة طيبب الأسنان
 ليحفظ المسافة الخالية بين

إحلال وتبديل الحشوات
 المعدنية بالحشوات الجمالية.

الضرسين



بعد الخلع يتم تركيب حافظ المسافات.

ومع تطور أنواع الكمبوزيت المختلفة ودرجة الصلابة الممتازة
 التي أصبح من الممكن الحصول عليها باستخدامه أمكن اليوم
 إعادة بناء السن بالكامل باستعمال مادة الكمبوزيت.

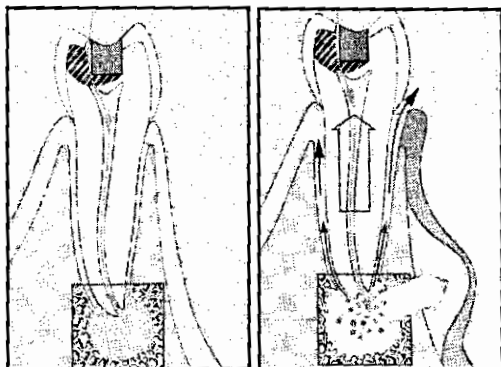
ولكن التجارب أثبتت أن مثل هذه المادة قد تظل في صورة جيدة لمدة أربع أو خمس سنوات ثم بعد ذلك نحتاج إلى تغييرها. ومن هنا كان استعمال هذه المادة في الكسور الخاصة بزوايا الأسنان أو في إعادة بناء الأسنان بالكامل استعمالاً يُعطى نتائج جيدة في البداية ولكن يحتاج إلى المتابعة وربما يحتاج إلى التغيير بعد عدة سنوات.

● التسوس في أحد جانبي السن :

– ماذا يحدث عندما يزداد التسوس ويصل إلى عصب السن ؟


ماذا يحدث للمريض؟

هناك احتمالان، أن يصاب المريض بحالة من الألم الذي لا يُطاق، وتكون النتيجة حساسية مستمرة، وألم مستمر في مواضع السن، وقد يزداد الألم بحيث يمتد إلى جانب الوجه وهو ألم عادة لا يُطاق.



رسم يبين تطور التسوس إلى أن يبلغ العصب وليس السن فقط وتكوين بؤرة صديدية تحت الضرس.

والوضع الثانى أن يجتاز المريض هذه المرحلة وهى مرحلة الألم ويموت عصب الضرس وتكون النتيجة عدم وجود ألم بالمرة ولكن مثل هذا الضرس أو السن يكون عادة كالبؤرة الصديدية حيث تتجمع أجزاء العصب الميت فى القناة الخاصة بالعصب بالجذر وتمتد لتخرج من الطرف الآخر للجذر إلى العظم لتكون بؤرة صديدية أو تكون ما يعرف بالخراج، ثم يبدأ تآكل فى العظم، وقد لا يشعر المريض بهذه العملية وفجأة يزداد تآكل العظم ليصبح خُراجاً وينشأ عنه ورم بوجه السن ويضطر للذهاب إلى الطبيب ابتغاء خلع هذا السن.



جهاز رقمى إليكترونى لقياس درجة حساسية وحيوية العصب ولب السن.

تورم الوجه المصاحب للخراج.

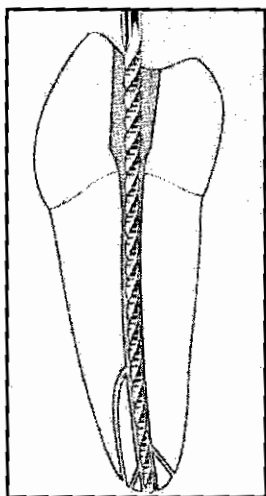
إذن.. فأحد الاحتمالين قائم، عادة لا نفضل أحد الاحتمالين على الآخر، والأفضل عادة هو عدم الوصول بالسن إلى حالة الامتداد للعصب.

بماذا ننصح المريض فى هذه الحالة؟

إن كان المريض يقرب أحد الأطباء فعليه اللجوء إليه مباشرة، أما إذا كان في سفر.. أو بعيداً عن أحد الأطباء فعليه، تناول بعض المسكنات بصورة مؤقتة حتى يصل إلى طبيب الأسنان.

دور طبيب الأسنان في حالة إصابة العصب:

أولاً.. بالفحص الإكلينيكي وباستعمال مقياس حساسية العصب، وهو مقياس كهربائي يسبب ذبذبات معينة أو يوجهه ذبذبات كهربائية معينة إلى السن، وهذه الذبذبات لها قراءة بالجهاز، ويظل الطبيب يُغير من قوة هذه الذبذبات حتى يحس المريض بالألم



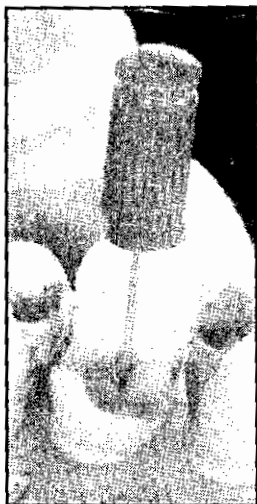وعندئذٍ يتحدد درجة حساسية هذه السن بالمقارنة بالقراءة التي يعطيها الجهاز.. وعادة فإن الضرس الذي أصيب عصبه لا يُعطى قراءة بالمرة حيث إن العصب يكون قد وصل إلى حالة الموت أو انعدام الإحساس.

ثانياً.. إذا كان العصب في مراحله الأولى وقد امتدت إليه بؤادر امتداد التسوس فإن العصب في هذه الحالة يعطى حساسية عالية جداً ويستجيب المريض لأولى ذبذبات مقياس حساسية العصب.

وفى كلتا الحالتين فإن دور الطيبب هنا هو فتح قناة العصب وتخدير المريض لو كانت هناك حاجة لذلك أو كان هناك ألم شديد، ثم البدء باستعمال مبرد مخصوصة وأدوات خاصة بإزالة العصب، والبدء فى إزالة العصب من قناته وعادة ما يصاحب هذه العملية أخذ صور بالأشعة لمعرفة طول مجرى العصب ومدى تآكل العظام حول منطقة الجذر لو كان هناك خراج أو بؤرة صديدية.

توسيع قناة العصب :

يظل الطيبب يوسع حتى درجة معينة ويعقب التوسيع عادة تنظيف وغسيل باستعمال منظفات خاصة، عادة ما تكون من ماء الأوكسجين ومنظفات أخرى، وتتم هذه العملية على عدة زيارات، وفى كل مرة يضع الطيبب للمريض دواء مهدئاً للألم. وقد يصاحب هذه العملية بعض الآلام لاسيما أثناء عملية توسيع قناة العصب.

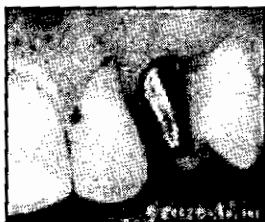

مبرد الجذور الذى يستخدم داخل السن والضرس لإزالة العصب وتنظيف قناته.

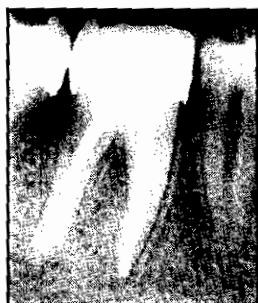وقد كانت هذه العمليات، علاج العصب وتوسيع قناة العصب، عمليات على درجة عالية من الصعوبة فى

السنوات الماضية ولم تكن نسبة نجاحها كبيرة فى طب الأسنان القديم، أما اليوم فقد أصبحت روتينية وتعطى درجة عالية من النجاح لو اتبعت الطرق السليمة فى تنفيذها.

ويفضل عند علاج العصب الابتعاد تماماً عن اللعاب بالفم وخلق جو بعيد عن الميكروبات بالمرّة حتى يمكن الحصول على أقصى عملية نظافة ووقاية ممكنة.



تثبيت الدعامة المعدنية بالجزر.



صورة إشعاعية توضح إتمام عملية علاج العصب فى ضرس دائم ومغلق بالكامل بحشوات العصب المثبتة جيداً.

وبعد أن يقوم الطبيب بتوسيع مجرى العصب وقياس طوله، يبدأ فى إعداد الحشوة المناسبة لذلك، وعادة هى نوع من البلاستيك يحمل أرقاماً مصنعة عالمياً، هذه الأرقام تتمشى مع اتساع قناة العصب وطولها بالضبط. وهنا يضع الطبيب الحشوة الخاصة بذلك وهى قطعة من البلاستيك طويلة تأخذ اتساع وسُمك وطول قناة

مجرى العصب. ولا بد أن يكون هذا البديل للعصب أو حشوة العصب مماثلاً تماماً لحجم قناة العصب وممتداً من بدايتها إلى نهايتها بدقة بحيث تحكم إغلاق الفتحة التي توجد بأعلى الجذر والتي كانت تمتد منها الأوعية الدموية والأعصاب.. ويتم تثبيت هذه الحشوة بنوع مناسب من المثبتات

فى زيارة أخرى يُعد الطبيب للمرحلة التالية ألا وهى وضع دُعامة للجذر لتعويض إزالة العصب...

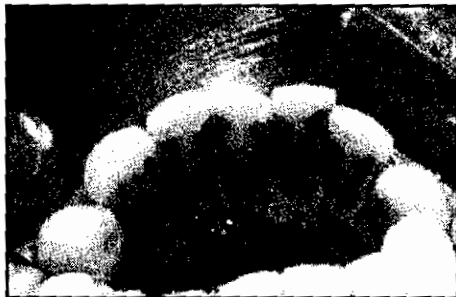وهنا نسأل:

لماذا يتم وضع دُعامة للجذر أو ما يُطلق عليه اسم مسمار؟

يصبح السن أو الضرس بعد إزالة العصب هشاً نتيجة تفريغ الجزء الأوسط منه ويصبح معرضاً للكسر أو الانشقاق ومن هنا ثبتت بالأبحاث أنه من الضروري تثبيت مسمار يمتد إلى ثلثى قناة العصب ويبرز إلى داخل الطربوش أو الـ (Crown) ، وهذا المسمار يكون عادة من المعدن النفيس أو الذهب.. ويتم عمل أى تركيبات أخرى فوق هذا المسمار.. وعادة يتم أخذ مقياس لقناة العصب باستعمال أنواع من البلاستيك الحديث ويتم تشكيلها فى الفم حتى تمتد الامتداد المطلوب.. ويتم تجربتها عدة مرات ثم تنتقل إلى مرحلة معملية حيث يصب هذا الجزء من البلاستيك بمادة أخرى عادة ما تكون الذهب.. بعد إعداد الصبة المناسبة أو المسمار، يتم تركيبها بواسطة المثبتات

الخاصة بذلك، ويتم أخذ أشعة نهائية لمعرفة مدى امتداد المسمار داخل قناة العصب.

وعندئذ تكون قناة العصب قد أعيدت إلى حالتها المثلى وتم حشوها بالمادة المناسبة وتم تدعيم السن بالمسار الممتد إلى الطربوش، وبذلك تصبح هذه السن على أتم استعداد لتلقى التركيبة النهائية أو لتلقى العلاج النهائي وهو فى هذه الحالة غطاء كامل من المعدن المتحد مع البورسلين.. ويبدأ الطبيب فى تحضير الجزء المتبقى من طربوش السن أو من الـ (Crown) بالإضافة إلى المسار الممتد من العصب.. يبدأ فى تحضيرها ثم أخذ المقاس استعداداً لتركيبه وللعلاج النهائى.

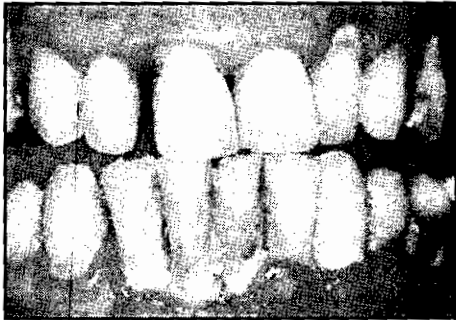


صورة توضح تراكم التكوينات والتكلسات الجيرية واصطبغ الأسنان والتهاب اللثة.

- الرواسب الجيرية..

ذكرنا أن الرواسب الجيرية قليلة جداً عندما تكون الأسنان ناعمة الملمس وقد تنعدم نهائياً وذلك بالعناية المستمرة.
والسؤال الآن.. ما هي الرواسب الجيرية؟

هي أملاح من الكالسيوم تترسب على أسطح الأسنان.. من أين تأتي هذه الأملاح..؟ تأتي هذه الأملاح عادة.. من اللعاب، وهو سائل تفرزه الغدد اللعابية بالفم ويحتوى على كثير من المكونات الكيميائية وفوائده الهضم الجزئى للأكل وترطيب الفم ومساعدة أجزاء الفم على الحركة أثناء البلع والكلام وغير ذلك، وله أيضاً وظيفة دفاعية ضد الميكروبات، ولكن فى بعض الأحيان عندما تجد أملاح الكالسيوم سطحاً خشناً تبدأ فى الترسب عليه.



التهاب شديد فى اللثة نتيجة تراكم الجير.

إذن.. ما هي بداية ترسيب الكالسيوم؟

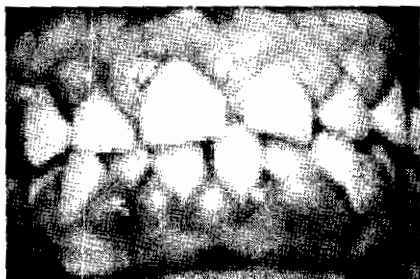
تبدأ الترسيبات الجيرية في الفم عندما تتواجد أو تتكون بؤرة بداية، وهذه البؤرة تنشأ عادة نتيجة إهمال المريض أو نتيجة إصابات في الأسنان ربما تكون خلقية وليس للمريض شأن في ذلك، ولكن تحتاج أملاح الكالسيوم إلى سطح خشن أو لخدش في الميناء أو لتسوس أو لفجوة أو لجزء ضيق لا تصله فرشاة الأسنان، وتبدأ في تكوين طبقة لينة أو طبقة غير صلبة وما زالت هناك فرصة لإزالتها بفرشاة الأسنان ولكن عادة تتم هذه العملية بدون أن يحس المريض، وهو بطبيعته مهمل لفمه، ومن هنا تتكون الطبقة الأولى والثانية وتبدأ هذه الطبقات في التكلس، وتزداد صلابة وتماسكاً في الأسنان، ثم يزداد لونها في التغيير من اللون الأصفر إلى اللون البني الداكن، وقد تزداد المشكلة إلى أن تصبح جزءاً من أسنان المريض لايحس بها، ولكن ملمسها خشن على اللسان.

ما هي الأماكن التي تكثر فيها الترسيبات الجيرية؟

أولاً: هي الأماكن التي لا تصل إليها فرشاة الأسنان مثل ضروس العقل والأسطح الخلفية للأسنان.

ثانياً: هي الأماكن التي تكثر فيها تشوهات الأسنان مثل الخدشات والكسور والتسوس.

ثالثاً.. وهذه ظاهرة طبيعية يكثر الترسيب الجيرى فى الأسطح الخلفية للأسنان الأمامية وذلك لكثرة وجود اللعاب فى هذه المنطقة وأيضاً صعوبة التنظيف.



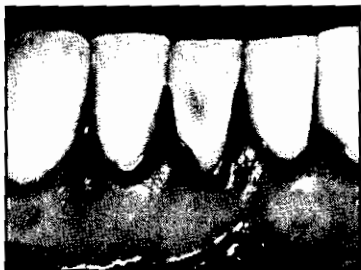التهاب شديد أدى إلى تورم اللثة.

ما هو ضرر الترسيبات الجيرية ؟

الترسيبات الجيرية هي بداية أمراض اللثة وانهيارها حيث إن هذا الترسيب الجيرى هو سطح خشن يحتك باللثة وبأنسجتها الرقيقة فيسبب إدماءً مستمراً، وهذا ما يعرف بإدماء اللثة عند أقل لمسة وهي شكوى مستمرة وظاهرة دائمة المعالجة فى عيادات الأسنان.

المريض يأتى ليقول لثتى تدمى من أقل لمسة.. وتدمى إدماءً شديداً عند استعمالى لفرشاة الأسنان ولذلك فإننى لا أستعملها، لقد فضل المريض أن يستعمل الطريق القصير فهو قد زاد الطين بلة.. إن اللثة

تدمى فهو لا يستعمل الفرشاة وليكن ما يكون.. وتبدأ اللثة فى الإدماء.

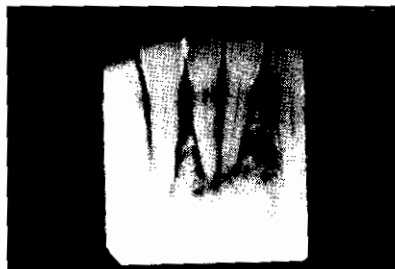

إدماء اللثة وتآكلها
نتيجة الالتهاب
الشديد.

ومع إدماء اللثة ووجود الميكروبات تبدأ عملية التهاب مستمر، نسميها فى بدايتها التهاباً حاداً ، وهنا يمكن العلاج ببساطة ولكن مع الوقت واستمرارية وجود الميكروبات واستمرارية الإيذاء من التكتلات الجيرية للثة تنشأ حالة مزمنة تسمى بالتهاب اللثة المزمن، وهذا الالتهاب المزمن يتسلل ببطء شديد وباستمرارية ودأب عجيب فى الفتحك بأجزاء اللثة. ومن المعروف أن الأسنان بينها وبين اللثة رباط من الأنسجة الوترية. يبدأ الالتهاب فى الفتحك بهذا الرباط فتفقد اللثة تماسكها بالأسنان ويتكون فراغ بين سطح السن واللثة ويُعرف بالجيب، وهذا الجيب يدعو مزيداً من الميكروبات ومزيداً من المواد الغذائية للتواجد به ثم يبدأ هذا الانفصال الذى بدأ بين سطح السن واللثة ليتكون بين سطح الجذر واللثة ويمتد فى اتجاه الجذر أو فى اتجاه قاع السن أو فى اتجاه العظم.

وعندما يلتقى الالتهاب وعظام الفك لا يتوقف بل يبدأ فى الفتك به.

ومع استمرارية الالتهاب المزمّن ومع ببطء العملية، يبدأ الفتك بالعظم ويبدأ العظم فى التآكل طبقة تلو الأخرى، ومع تجاهل الحالة وعدم علاجها يتآكل العظم جزئياً ثم كلياً، ومن هنا نجد الخلاصة أن السن قد فقد التصاقه باللثة وفقد العظم من حوله.. ثم يبدأ فى التخلخل والحركة يميناً ويساراً وتصبح الحالة سيئة تحتاج إلى الخلع.. والمهم هنا أن صورة الأشعة قد تكشف هذه الحالة حيث تبدو العظام متآكلة حول السن، والجزء المتآكل من العظم يظهر باللون الأسود وأية عظام باقية تظهر معتمة بيضاء.



صورة إشعاعية توضح تآكل عظام السنخ الفكى المحيطة بالأسنان الأمامية نتيجة التهاب اللثة.

ولقد قسم العُرف الطبى هذه العملية إلى مراحل تصل فيها السن إلى مرحلة أولى من الاهتزاز، ثم مرحلة ثانية وهنا يمكن العلاج، ثم مرحلة ثالثة من الحركة وهنا يصعب العلاج.. ثم المرحلة الرابعة وهنا يستحيل العلاج ويصبح الخلع هو الطريقة الوحيدة.

كيف نكشف الترسيبات الجيرية ؟

أسهل طريقة للاكتشاف هي الاحتكاك باللسان، فعندما تجد سطحاً خشناً بأسنانك عندما يلتقى به طرف اللسان تحس أنه يختلف عن باقى أسطح الأسنان.

وهنا عليك بالذهاب إلى المرآة والنظر جيداً داخل فمك، ويمكنك الاستعانة بمرآة أخرى صغيرة للنظر إلى خلفية أسنانك، وهذا الشيء ليس بغريب بل إن هناك مرآة خاصة لاستعمال المرضى لكي يفحصوا أسنانهم، وعندما تنظر بالمرآة ستجد جسماً غريباً بين أسنانك لونه أصفر ومن حوله صبغة سوداء.

ولو حاولت أن تستعمل خلة الأسنان- أو المسواك- ستجد رائحة كريهة حيث إن هناك الكثير من العفن تحت هذه الترسيبات الجيرية.



عملية كحت وتنظيف اللثة
وإزالة الرواسب الجيرية.

ماذا تفعل في هذه الحالة؟

عليك بمضاعفة استعمالك للفرشاة واستعمال الفرغرة أو المضمضة المطهرة للفق حتى تحصل على ميعاد من طبيب الأسنان ليبدأ العلاج بالكامل.

كيف يكون العلاج فى هذه الحالة؟

المرحلة الأولى.. التنظيف وهى مرحلة إزالة الجير بالكامل بواسطة الكحت.. والكحت هنا إما بالأدوات اليدوية - كما سبق أن ذكرنا- أو بالموجات فوق الصوتية، أو بأجهزة جديدة خاصة بإزالة الجير وتلميع الأسنان.

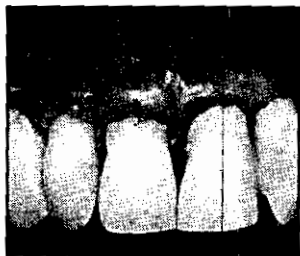
إذن.. فالمرحلة الأولى هى التنظيف أو كحت الجير.

المرحلة الثانية.. وهى تنعيم الأجزاء المترسب عليها الجير وهذا أيضاً من عمل طبيب الأسنان، والمفضل فى هذه الأحوال أن يتم التنعيم يدوياً ثم يصحبه عملية صقل خفيف باستعمال الفرشاة والمساحيق الخاصة بذلك.. ثم يبدأ بعد ذلك طبيبك فى عمل الأشعات اللازمة ليرى مدى إصابة اللثة.. إن كانت اللثة تدمى فأعتقد أنها سوف تتحسن بعد إزالة الجير. يبدأ الفحص بالأشعة ويجاوره الفحص الإكلينيكي لمعرفة مدى تآكل اللثة..

ما هو مدى وجود الجيوب الموجودة؟ هل هى جيوب فى اللثة فقط أو هى جيوب ممتدة فى العظم؟ قد يكون الالتهاب سطحياً وحاداً وهو قاصر على أطراف اللثة ومن هنا وفى هذه الحالة يكون إزالة الجير فى حد ذاته ومع ما تبعه من علاج للثة كفيلاً بعلاج الحالة.

ولكن فى الحالات المتأخرة من تكون الجيوب قد يصبح التدخل الجراحى للثة هو الوسيلة الوحيدة. والتدخل الجراحى للثة عادة إما

أن يكون بطريقة قطع اللثة التي تفقد التصاقها بالأسنان، وإما عن طريق رفع هذه اللثة وكشف العظام من تحتها ثم تنظيف العظم



صورة لحالة اللثة بعد إجراء جراحة
لتعديل وضع اللثة حول الأسنان
الأمامية وتغطية الجذور المتعارية.

وإزالة جميع الجيوب المتكونة في العظم، ثم إعادة اللثة إلى مكانها فوق الأسنان ويصحب هذه العملية استعمال بعض الغرز لضمان تماسك اللثة في موضعها.

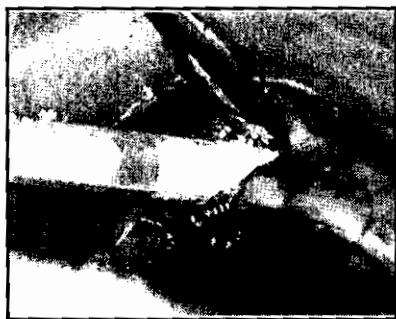ماذا تفعل.. عندما يزداد تآكل العظم؟

تآكل العظام

الجواب.. نعم.. كانت هذه المشكلة إلى زمن قريب مشكلة صعبة الحل، حيث إن تآكل العظم في هذه المنطقة يحتاج إلى مجهود كبير لكي يُعاود نموه أو لكي يعوض ما تآكل من العظم أثناء عملية الالتهاب المزمنة.

وعكف الباحثون في هذا المجال على الدراسة والتجربة، وماحدث في السنوات الخمس الماضية يعتبر على جانب كبير من الأهمية، فقد توصل طب الأسنان الحديث إلى نفس المادة التي يتكون

منها العظم وتم صنُعها بطريقة كيميائية، وتم تحضير هذه المادة صناعياً وتوفيرها للجراحين وأطباء الأسنان فى صورة حبيبات بللورية بيضاء، وهذه عملية دقيقة للغاية حيث يتم كشف الجزء المصاب أو المتآكل من العظام ويتم تنظيفه جيداً وإزالة كل الأنسجة التالفة نتيجة الالتهاب المزمن إزالة جيدة، حتى يصبح سطح العظم الملاصق لسطح السن نظيفاً وليس عليه أى رواسب أو أية نواتج للالتهاب من أنسجة طفيلية وغير ذلك، ومع استعمال التعقيم الكامل يبدأ الطبيب فى ملء فراغات العظم المتآكل بهذه الحبيبات البللورية، وهذه الحبيبات يختلف حجمها حسب منطقة الإصابة، ويتم ملء هذه الفراغات بالكامل بهذه الحبيبات البيضاء وعند ملئها بالكامل تؤخذ صورة أشعة للتأكد من امتلاء كل الفراغات ثم تُخاط اللثة فوق موضع العملية، وتُخاط بدقة شديدة حتى لا تتسرب هذه الحبيبات إلى التجويف الفمى، وبعد فترة تصل إلى أسبوعين يتم عمل أشعة لمعرفة موضع هذه الحبيبات وتأثيره على العظم المجاور.



عملية إجراء التعقيم
العظمى بوضع مسحوق
العظم الصناعى المخلوق
فى داخل الفجوة المراد
تعقيمها.

وعادة تنجح مثل هذه العمليات ويتم بناء عظم جديد لهذا الإنسان في هذه المنطقة باختلاط الحبيبات بالكرات الدموية البيضاء والحمراء للمريض والموجودة بمكان العملية.

وقد أصبح ترقيع العظم الصناعي اليوم بداية عهد جديد لطب الأسنان أمكن فيه إصلاح الكثير من الإصابات التي كان من الاستحالة علاجها، والتي يتسلل منها الميكروبات إلى اللثة والأسنان إن لم تمتد يدُ العناية لتنظيفها وصيانتها.

أخي الإنسان.. انظر إلى نفسك وانظر إلى زميلك وانظر إلى كل من حولك وأرشدهم إلى طريق الابتسامة والجمال داخل أنفسهم، ومهد لهم الطريق الصحيح لكي يحافظوا على هذا الجمال.

الفصل الثانى

الأطفال ومشاكل الأسنان

- زيارة طفلك الأولى لطبيب الأسنان .
- الأسنان اللبنية وأهميتها.
- العوامل التى تؤثر فى زيارة الطفل الأولى لطبيب الأسنان.
- الأطفال ومشاكل الأسنان.

● زيارة طفلك الأولى لطبيب الأسنان

فى اللحظة الأولى التى يواجه فيها الجنين - هذه الحياة -
يصرخ !! وتحيط به الفرحة والابتسامة بل والضحكات فرحا بالمولود
الجديد.

وهناك ضحكة أخرى وابتسامة تعرفها أسرة المولود وتذكرها جيدا
هى عند ظهور أول سن فى فم المولود عند سماع ارتطام هذه السن
بالمعلقة أو بزجاجة الإرضاع.

وهنا تبدأ قصة الأسنان وبالذات الأسنان اللبنية.

ما هى الأسنان اللبنية ؟ وما أهميتها ؟ وما هى الإصابات التى
يمكن أن تحدث لها؟

الأسنان اللبنية

يمد الله سبحانه وتعالى الإنسان بطاقمين أو بنوعين من الأسنان
فى خلال حياته، كل يتمشى مع الوظيفة التى يقوم بها، أو كل
يتمشى مع حياة الإنسان فى هذه الفترة الزمنية.



المجموعة الأولى: هي الأسنان اللبنية أو أسنان اللبن أو الأسنان المؤقتة.

المجموعة الثانية: وهي الأسنان الدائمة.

الأسنان اللبنية وأهميتها:

تبدأ السن اللبنية الأولى لطفلك فى الظهور عند بلوغه الشهر السادس، ويبلغ عدد الأسنان اللبنية جميعاً ٢٠ سنًا لبنية ويكتمل ظهور هذه الأسنان عندما يتم الطفل الشهر ٢٥-٣٣ من عمره. ومن الضروري أن تظل هذه الأسنان نظيفة وصحيحة وخالية من أى أمراض، لأنها لا يجب أن يؤخذ فى الاعتبار أنها أشياء مؤقتة يتم التخلص منها بمجرد فراغ عملها لأنها فى الحقيقة بنفس مقدار أهمية الأسنان الدائمة عند البالغين للأسباب الآتية:

١- أسنان الطفل اللبنية ضرورية لتطور عملية النطق والتحدث، مثل الكلمات التى تحتوى على أحرف (ذ-ث-ف) وكذلك الأصوات الصادرة من الشفاه التى تتطلب أسناناً أمامية سليمة لنطقها بطريقة صحيحة.

٢- أسنان الطفل تعمل على مضغ وتهيئة الطعام لعملية الهضم.

٣- بناء ثقة الطفل بنفسه نتيجة لأنها تساعد الطفل فى المحافظة على مظهره وشكله أمام أقرانه لأنه بدون الأسنان الأمامية قد يكون الطفل (ألدغ) ومثاراً للسخرية مما يؤدي إلى نبذه من أصدقائه.

٤- قد تكون أهم وظيفة للأسنان اللبنية المحافظة على المساحة الكافية بالفك لظهور الأسنان الدائمة بالشكل والوضع الصحيحين. تظهر أول سن دائمة في فم الطفل (الطاحن الأول) في عمر ٦ سنوات.

ومن العجيب أن بدء نشأته ونموها يكون في الشهر السابع والثامن من الحمل أى والطفل مازال جنينا في رحم أمه . ومن هنا تتجلى أهمية الأسنان اللبنية في إرشاد الأسنان التالية (الدائمة) إلى المكان والوضع الصحيح.

٥- إن أى مرض قد يصيب الأسنان اللبنية (التسوس) يمكن أن يؤدي إلى ألم وتلوث وإذا كانت هاتان النتيجةتان بالشدة الكافية قد يؤدي هذا إلى العدوى للأسنان التالية (الدائمة).

جدول لظهور الأسنان اللبنية عند الطفل

الأسنان اللبنية	العلوية	السفلية
القواطع المركزية	٨ - ١٢	٦ - ١٠
القواطع الجانبية	٩ - ١٣	١٠ - ١٦
الأنياب	١٦ - ٢٢	١٧ - ٢٣
الطاحن الأول	١٣ - ١٩	١٤ - ١٨
الطاحن الثانى	٢٥ - ٣٣	٢٣ - ٣١

متى تبدأ الأسنان اللبنية فى الظهور ؟

من المعروف أن الطفل يبدأ حياته بالرضاعة من لبن الأم أو اللبن الصناعى ثم تبدأ نوعية غذائه فى التغيير بعد ذلك ومن هنا تبدأ الأسنان اللبنية فى الظهور فى حوالى الشهر السادس أو الشهر السابع.

ويتوالى ظهور الأسنان اللبنية، تبدأ بالمقاطع الأمامية - أو القواطع - ثم تنتهى بالأضراس. ويتوالى ظهور الأسنان اللبنية فى هذه الفترة حتى تنبت جميعاً فى فم الطفل، وتبدأ الأسنان اللبنية فى وظيفتها التى تمتد من الشهر السابع حتى - فى بعض الأحيان - سن العاشرة إلى حين ظهور الأسنان الدائمة بالكامل، وفى بعض الأشخاص - نادراً ما تستمر الأسنان اللبنية فى أداء وظيفتها إلى أطول من ذلك.

إذن ففترة حياة الأسنان اللبنية قصيرة نوعاً ما بالمقارنة بالأسنان الدائمة، وهذا لا يقلل من أهميتها.

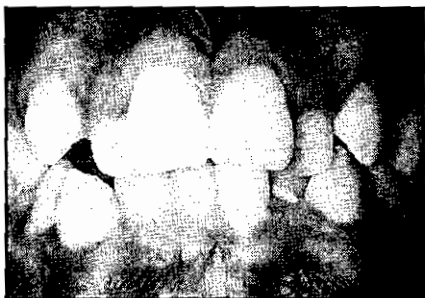أهمية الأسنان اللبنية:

الأسنان اللبنية تؤدى وظيفة الأسنان بالنسبة للطفل فى فترة زمنية محددة من حياته يتناسب فيها شكل هذه الأسنان وحجمها مع نوعية غذاء الطفل ونموه ، إذن فالأسنان اللبنية تؤدى وظيفة الأسنان العادية أو الدائمة من ناحية الشكل والمضغ والبلع وما إلى ذلك من الوظائف.

استعمال الأسنان اللبنية في هذه الفترة وقوة المضغ واستعمال العضلات هو المؤثر الأساسي في نمو الفكين.. إذن فاختفاء هذه الوظيفة واختفاء الأسنان اللبنية قد يؤثر على نمو الفكين.

وماذا يحدث عندما يتأثر نمو الفكين؟.. لا ينمو الفك بالصورة الكافية ولا يتسع بالصورة المطلوبة، وعندما تبدأ الأسنان الدائمة في الظهور لا نجد بينها فراغاً كافياً، ومن هنا ينشأ ازدحام الفك وتراكم الأسنان في منطقة محددة وعدم وجود أماكن لبعض الأسنان مثل الناب أو الأضراس الخلفية، ويبدأ الازدحام في إعطاء شكل منقعر أو شكل غير طبيعي للطفل.

ومن الواضح أن هذه مشكلة من الممكن تفاديها لو حافظنا على الأسنان اللبنية. إذن فوظيفة الأسنان اللبنية علاوة على وظائف المضغ هي حفظ مكان للأسنان الدائمة والتأثير في الفك لكي يحدث النمو المطلوب لظهور الأسنان الدائمة.



ازدحام الفك وتراكم
الأسنان وعدم وجود
أماكن للناب أو الأضراس
الخلفية.

متى يجب أن اصطحاب طفلى إلى طبيب الأسنان..؟

هذا السؤال يتردد باستمرار من الآباء. والإجابة عليه أن أحسن وقت يبدأ فيه اصطحاب الطفل إلى طبيب الأسنان هو مع ظهور أول سن فى أسنانه عادة من ٦ - ٨ شهور.

وقد يثير هذا بعض التعجب ولكن الأسباب وراء هذه الزيارة المبكرة تكمن فى الآتى:

١ - تقديم الطفل إلى بيئة جديدة للتعرف عليه فى سن مبكرة.
٢- تساعد هذه الزيارة المبكرة طبيب الأسنان على متابعة نمو وتطور الأسنان والفكين لدى الطفل وأهمية ذلك حمايته من أى عيوب قد تصاحب هذا النمو. مثلا الأسنان الزائدة أو أى مرض لثوى آخر يسهل إدراكه من بدء ظهوره ومن ثم علاجه بطريقة أفضل وتجنبه فى المستقبل.

٣- النصائح الطبية بخصوص المحافظة على صحة الفم والأسنان والتي يقدمها الطبيب للآباء تساعد على تثقيف الطفل والآباء منذ بدء ظهور الأسنان. وعموما فإن الوقاية دائما خير من العلاج، وخصوصا وإن بدأت فى السن المبكرة.

ما هو المعدل الصحيح لاصطحاب طفلى الى طبيب الأسنان..؟

كقاعدة عامة فإن الفحص الدورى يكون من ٣-٦ شهور وأى تغير فى هذا النظام يكون نتيجة:

١- ظهور التسوس.

٢- مراجعة ما تم من حشوات.

٣- متابعة العادات التى يسلكها الطفل والتى تتعلق بالفم والأسنان .

٤- متابعة النظام الغذائى للطفل، مثلا إن كان يأكل ما بين الوجبات أو كمية الحلويات التى يتناولها.

● العوامل التى تؤثر فى زيارة الطفل الأولى لطبيب الأسنان:

من السهل على الطفل أن يتأثر بالبيئة المحيطة به لذلك فإن بعض العوامل تؤثر فى الزيارة لطبيب الأسنان. زيارة قد يملؤها الدفء والمودة وزيارة أخرى على النقيض.

١- الأهل - الأقارب - الأصدقاء:

وتلك الفئات هى المسئولة عن بناء أو تحطيم زيارة ناجحة لطبيب الأسنان.

وتقع على الأهل مسئولية:

عدم الربط دائما بين زيارة طبيب الأسنان والإحساس بألم عظيم.

(أ) دعم موقف إيجابى.

(ب) إخبار الطفل دوما أن الزيارة لطبيب الأسنان مسلية ومفيدة

وممتعة.

(ج) إخبار الطفل أن طبيب الأسنان هو الشخص الوحيد الذى يستطيع أن يعتنى بأسنانه ويحميها.

(د) يجب عدم تخويف الطفل أبداً من طبيب الأسنان أو أى إجراء يتخذه طبيب الأسنان، كأن يهدد الآباء الطفل بأنه إن لم يسلك سلوكاً حسناً فسوف يذهب به إلى طبيب الأسنان ليخلع له أسنانه.

٢- البيئة المحيطة:

إن التحضير والتجهيز لعيادة طب أسنان الأطفال من الأمور الهامة التى لا بد أن يؤخذ بشكل ظريف ومرح ومبهر يجذب الطفل ويعد بالنسبة له وسطاً مريحاً بقدر الإمكان مثل:

(أ) بعض العيادات ربما تحتوى على غرفة خاصة بلعب الأطفال وأفلام الكارتون وذلك لتهيئة الطفل لجو العيادة.

(ب) وجوب عزل أى أصوات خارجية خاصة من عيادة مجاورة إذ إن أى صوت من الممكن أن يسبب تشتت الطفل أو ربما يفرغه.

(ج) كذا يجب ألا يكون لغرفة العلاج أية روائح نفاذة أو حتى رائحة المطهر.

(د) بعض موسيقى الأطفال من الممكن أن تضى على جو العلاج بعض الراحة النفسية للطفل وتجنب توتره.

(هـ) مظهر وتصرفات طبيب الأسنان والمساعد له يجب أن يتصف بحسن الاستقبال والهدوء وعدم إخافة الطفل وإظهار المحبة من خلال:

- الابتسامة وحسن التحية.
 - تجاذب أطراف الحديث مع الطفل حول ما يحبه من أشياء ومقتنيات، وعن المدرسة، والنادى، والإخوة كنوع من الإلهاء.
 - محاولة الشرح والتبسيط من خلال أسلوب يفهمه الطفل عن الإجراء الطبي الذى سوف يتم اتباعه.
 - المحافظة على التواصل الجسدى واللغوى طوال فترة العلاج.
- إن زيارة الطفل الأولى إلى طبيب الأسنان من الممكن أن تكون زيارة محبوبة وتجربة سعيدة حقا وهذا بالتأكيد يرسخ أسسا قوية لمواصلة العلاج بطريقة سليمة. ومما يؤدي لهذه النتيجة طبعاً ضرورة التفاهم والتواصل والتعاون بين الآباء وأعضاء فريق العمل لطب أسنان الأطفال.

مراحل حياة الإنسان والأسنان:

موقف لا أنساه:

اليوم هو موعد انتهاء علاج الصغير (س).
أخيراً انتهت متاعبه مع طبيب الأسنان.. لن تتكرر زيارته للعيادة ولن يضطر إلى الانتظار الملل ولا إلى التعامل مع الآلات والأجهزة المختلفة

إنه اليوم يبتسم.. أخيراً بعد مدة طويلة مريض يبتسم.. إنه يتجه للمرأة، لا أستطيع أن أعرف ماذا ينوى أن يفعل. إنه يلجأ للمرأة الكبيرة ثم يقف بجوارها ثم يبتسم مظهراً أسنانه البيضاء ثم يمد يديه إلى جيبه ويخرج من جيبه فرشاة أسنان يسارع بها إلى فمه ثم يغسل أسنانه بالفرشاة محرّكاً إياها كما يفعل الكبار، ثم ينظر إلى مبتسماً، ويهرع ناحيتي ثم يقبلني.. صدقوني لم أستطع أن أمسك الدمعات من عيني عندما رأيت هذا.

كانت هذه قصتي مع الصغير (س) الذى ولد وام تظهر له أسنان.. عيب خلقى يولد به الطفل وهو نادر الحدوث ويحدث فى بعض الأسنان، وقد يتناول جميع الأسنان كما فى حالتنا هذه. وقد يتناول الأسنان اللبنية والدائمة معا كما فى حالة الطفل (س).

كيف تستطيع أن تكتشف عيوب الأسنان؟ كيف تستطيع أن تتعامل معها؟ كيف تعالج الحالة النفسية للمريض؟ هذا ما سأحاول شرحه فى السطور القادمة.

يمر الإنسان خلال حياته بمراحل عديدة تبدأ بفترة الحمل - الرضاعة - الطفولة - البلوغ - الشباب - الكهولة - ، فى كل مرحلة من هذه المراحل نجد علاقة واضحة بين تكوين الأسنان وظروف هذه المرحلة ومن الطبيعى أنه بمعرفة ظروف كل مرحلة وتأثيرها على شكل الأسنان يمكن تلافى هذا التأثير الذى قد يكون ضاراً بالأسنان.

١ - فترة الحمل .

٢ - الطفولة

٣ - مرحلة الشباب

١- فترة الحمل:

هل لهذه الفترة آثار على شكل الأسنان وجمالها ؟

نعم...!! يتغذى الجنين في هذه الفترة من خلال حبل المشيمة من الأم وفي هذه الفترة يتم تكوين براعم الأسنان. وقد تتعرض الأم في هذه الفترة للأمراض الشديدة كالحُمى والحصبة أو تتعاطى بعض أنواع الأدوية بكثرة مثل المضادات الحيوية وهذا يؤثر تأشيرًا واضحًا على تكوين الأسنان ويؤدي إلى تشوهات بالأسنان التي تكونت خلال فترة التعرض للمرض . هذه التشوهات تظهر في سطح الأسنان على شكل نقاط سوداء أو صفراء أو فجوات.

وهذه المناطق سريعة الإصابة بالتسوس نظرا لاختفاء طبقة الميناء الحامى ويكون علاجها بالتجميل الذى سنبحثه بالتفصيل.

٢- مرحلة الطفولة :

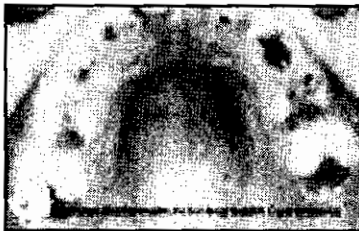وتبدأ من سن الطفولة حتى سن الخامسة عشرة وتتميز هذه المرحلة بأنها المرحلة التي يمكن أن يتعلم فيها الطفل كل ما هو مفيد لصحته وجسمه إذا تلقى التوجيه المناسب. وذلك التوجيه في هذه المرحلة ينبع

من الأسرة والأم بصفة خاصة ومجتمع المدرسة والأصدقاء. وأخيرا الإعلام بصورة المختلفة كالتليفزيون والراديو والكتيبات.

ومن الملاحظ أن أغلب الإعلام الطبى يركز على الناحية التجارية وليست العلمية. ويصاحب الطفل فى هذه الفترة عملية نمو الأسنان الدائمة فتحل محل الأسنان اللبنية وفى خلال هذه الفترة يتكون الفم من خليط منهما.

ومن هنا كان للزيارة الدورية لطبيب الأسنان أهمية خاصة لاكتشاف أية عيوب فى النمو ومحاولة علاجها قبل حدوث المضاعفات.

ويتعرض الطفل فى هذه المرحلة لأمراض الأسنان مثل التسوس وأمراض اللثة نتيجة اهتمامه بتناول الحلوى والمواد النشوية التى تساعد على ازدياد التهابات اللثة والتسوس بالإضافة إلى عدم الدراية الكافية بنظافة الفم والاعتناء بها.



صورة توضح حالة متقدمة من التسوس المنتشر فى الأسنان نتيجة تناول الحلوى والمواد النشوية.

الأطفال ومشاكل الأسنان:

لاحظت وجودها مرتين: مرة وأنا أودع إحدى مريضات العيادة بعد انتهاء علاجها، ومرة أخرى وأنا أدخل إلى العيادة ملقيا تحية المساء فى طريقى إلى غرفة العلاج.

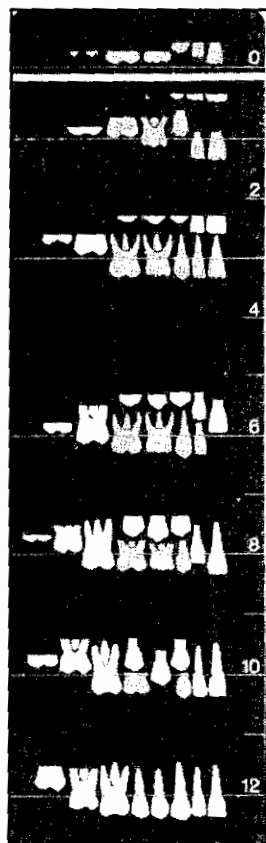
وقد لاحظت فى المرتين أنها تخفى فمها بيدها واسترعت انتباهى هذه الملاحظة، ثم استدعيت قريبتها وسألتها عن الصديقة التى ترافقها دائما، فقالت إنها إحدى قريباتها تعمل كعضو هيئة تدريس بالجامعة ولكنها لديها مشكلة.

– ما هى المشكلة ؟

– قالت: إنها تعاني من تركيبية علوية متحركة. وإنما لا تستطيع أن تظهر فى المجتمع بهذه التركيبية. وكان سؤالى ما السبب؟

قالت: إن هذه الصديقة مرت بطفولتها بعدة عمليات بالشفة العليا نتج عنها ضمور فى الفك الأعلى وأيضا قصر فى الشفة العليا، ومن هنا أصبح الألم النفسى مضاعفا نتيجة التشوه الموجود فى الشفة العليا بالإضافة إلى التركيبية المتحركة.. وسألت المريضة إذا كانت تسمح لى برؤيتها فأومأت بالإيجاب، وقالت: أتمنى هذا.. وكانت بداية طريق العلاج.

١- الأسنان اللبنية وتأخرها في السنوات الأولى:



- عند الميلاد توجد براعم الأسنان اللبنية في الفك ولكن لا يظهر منها شيء في الفم.

- في العام الأول : تظهر السننتان العلويتان مع ظهور الضرس اللبنى الأول.

- في العام الثانى وحتى العام الرابع : يتم ظهور جميع الأسنان اللبنية

- في العام السادس : يبدأ ظهور أول ضرس دائم عند الطفل وتبدأ بعض الأسنان اللبنية في السقوط.

شكل يوضح مراحل ظهور الأسنان اللبنية منذ الولادة وحتى سن السادسة.

من معرفة تواريخ ظهور الأسنان نجد أن الأسنان اللبنية تبدأ عادة في الظهور في الشهر السادس.

وأنصح كل أم إذا شعرت بتأخر ظهور هذه الأسنان وعدم وجود علامات لظهورها - كتورم في اللثة - أنصحها باستشارة الطبيب فوراً.

وبواسطة الأشعة يمكن معرفة أسباب هذا التأخير وعلاجها، ومن هنا لا نتوقع نمو هذه الأسنان.

وفي بعض الحالات النادرة يكون برعم الأسنان غير موجود نهائياً، وهذه الظاهرة قد تسبب مشاكل نفسية لو تكررت في الأسنان الدائمة.

كيف تتصرف الأم مع الأطفال حتى يعتنوا بأسنانهم للمحافظة عليها من التسوس؟

هناك كثير من الملاحظات والنقاط التي يجب أن نذكرها للأم للعناية بأسنان الطفل في جميع مراحل نموه، وعلينا أن نتذكر المثل القديم: (الوقاية خير من العلاج).

إن كل أسباب مشاكل الأسنان والتشوهات التي تحدث من التسوس وما شابهه، وما يعقبه من الخلع وتركيب الأسنان - إنما يرجع إلى نقص في الوقاية أثناء مرحلة الطفولة، أي إن هذه الأسباب ترجع إلى البداية.

كيف تهتم الأم بأسنان الطفل منذ بداية مرحلة الأسنان اللبنية؟
تتكون أسنان الطفل وهو جنين في بطن الأم ،ومن هنا فإن الطفل
خلال هذه الفترة - وهي فترة تسعة الأشهر- يصل إليه الغذاء عن
طريق المشيمة من خلال الأم.

ظهور الأسنان اللبنية :

الأسنان اللبنية تبدأ في الظهور بشق اللثة ، والجسم بطبيعته به
قوة دفاعية تحاول عمل تفاعل ضد هذا الاعتداء الناشئ على اللثة
والمؤدى إلى شقها ، ولذلك يكون مصاحبا لهذا الظهور ارتفاع فى
درجة الحرارة مثل الإصابة بأى نوع من البرد والأنفلونزا. وبمجرد
انتهاء هذه العملية وظهور الأسنان ينتهى كل ذلك.

وأشرف طبيب الأسنان وطبيب الأطفال فى هذه المرحلة هام
لإسداء النصيحة.

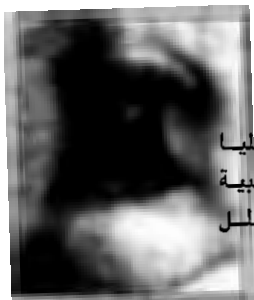
وأثناء عملية الشق فى اللثة يشعر الطفل برغبة فى تدليك مكان
ظهور الأسنان. ووجود أى جسم صلب فى هذه الفترة فى فم الطفل
يساعد على تلاشى هذا الشعور

٢- العيوب الخلقية:

هناك علاقة تمتد لسنوات بين الابتسامة والفم والأسنان. تبدأ منذ
الصرخة الأولى للوليد، حين ترى عيناه النور ويخرج لحياه جديدة
صرخة تخرج من بين فمه ومن خلال شفثيه.. فم صغير دقيق

التفاصيل. لونه أحمر فاتح.. فم يبدأ بشفتين هما بوابة ومدخل رقيق لتجويف يعرف بتجويف الفم وبه الفك الأعلى والفك الأسفل واللسان - ومن نعم الله علينا أن هذه الأجزاء مغطاه بغشاء أحمر يعرف بالغشاء المخاطي لحمايتها وتسهيل وظيفتها. ولسهولة حركة اللسان وأجزاء الفم الداخلية أثناء وظائف الحياة اليومية تفرز الغدد سائلا مخاطيا يقوم بعملية تسهيل الحركة (تشحيم أو تزييت) يعرف باللعاب. علاوة على أن له وظائف أخرى هاضمة وحيوية.

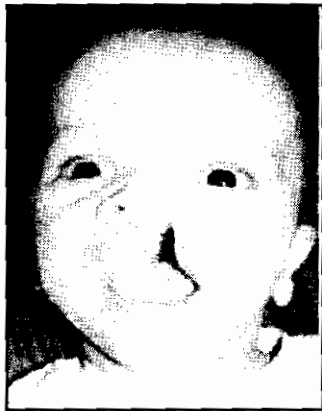يمكن للإنسان العادى أن يبتسم فى هذه البداية.. ولكن هل يمكن أن يفقد الإنسان ابتسامته فى هذه المرحلة..؟ نعم.. هناك حالات نادرة وأغلبها وراثية، تتسبب فى عيوب خلقية فى فم الطفل فقد يولد هذا الطفل البرئ بشق فى شفته العليا وتعرف بالشفة الأرنبية وقد يصاحبها شق أيضا فى سقف الحلق.. وعادة يصاحب مولد هذا الطفل البرئ حزن وهلع.. كيف سيواجه الحياة بهذا التشوه الخلقى؟ وما دور الأسرة تجاه هذه المشكلة؟.



حالة شق جانبي للثة العليا للطفل وتسمى بالشفة الأرنبية ويصاحب هذه الحالات خلل وظيفي وجمالي ونفسى.

مما لا شك فيه أن هذا التشوه الخلقي قد يولد مشكلة نفسية ووظيفية حادة - لو تجاهلنا الأمر أو لم يعالج فى الوقت المناسب. ونصيحتهى للأسرة إحلال الفرح والابتهاج محل الحزن والقلق، بعرض الطفل مباشرة على طبيب الأسنان لبدء عمل خطة العلاج الكاملة والتي تحقق للطفل الشكل الطبيعى والوظيفة العادية.

وقد أصبح علاج هذه المشكلة ميسورا ، بتجميل الشفة المشقوقة وإزالة الفاصل بين نصفى الشفة بعمل غرز تجميلية على يد متخصص للتجميل.

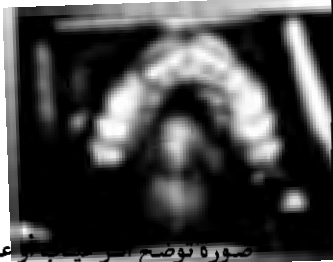

الشفة الأرنبية المشقوقة قبل وبعد العلاج
ويلاحظ أن الجراحة أثبتت نتيجة رائعة.

بالنسبة إلى سقف الحلق المشقوق يتم العلاج عادة بواسطة التعاون بين جراحى التجميل وطبيب الأسنان بإعادة الوظيفة والشكل لقم الطفل، وربما نحتاج لبعض التدريبات الخاصة بالنطق، وعادة يعود الطفل إلى شكله الطبيعى ويشارك المجتمع كإنسان كامل ملئ بالحب والأمل فى الحياة..

٣ - عدم ظهور الأسنان الوراثى أو الخلقى :

عيب آخر قد يبدأ مع الإنسان منذ ولادته، ولكن ربما لا يمكن تشخيصه منذ اللحظات الأولى ويعرف بعدم ظهور الأسنان الجزئى أو الكلى.. وهذا نتيجة عيب خلقى فى تكوين الأسنان وفيه يعجز البرعم الخاص ببعض الأسنان اللبنية أو الدائمة عن التكون وعندئذ يظهر مكان هذه السن خاليا فى فم الطفل مسببا تشوها موضعيا.



صوره توضح العيب الوراثى لعدم تكون البرعم مما أدى إلى غياب القواطع الجانبية.



صورة ميكروسكوبية لأنسجة فم الجنين توضح الشق الفمى ومنه يوجد أول برعم

وفى بعض الأحيان النادرة يكون هذا العيب فى جميع الأسنان وينشأ الطفل بدون أسنان، وهذه حالة قد تكون محزنة ولكنها بلا شك أقل وطأة من إصابات أخرى قد تحدث فى أجزاء أخرى من الجسم وعلى الإنسان أن يحمد ربه على هذا ويفكر فى كيفية علاج هذا العيب.

ويبدأ العلاج فى حوالى (السادسة) من العمر بعمل طقم أسنان للطفل الصغير ويصاحبه إشعاعات قياسية، ومن المهم هنا ملاحظة أن هذا الطفل لابد وأن يظل تحت رعاية مستمرة، فهو يحتاج لعمل طقم جديد كل عام أو عامين حتى لا يتوقف نمو عظام الفك. ومن المهم أيضا متابعة نمو العظام بالأشعاعات القياسية وقد يصاحب هذا العيب عيوب أخرى فى الجسم من الضرورى متابعتها، ومن المؤكد أن مثل هؤلاء الأطفال يسلكون حياة طبيعية، وتعتبر هذه الحالة نادرة ويحتاج علاجها الى عناية كبيرة ودراسة من جانب الأسرة بهدف تجنب المشاكل النفسية المترتبة عليها بالنسبة للطفل، وعلينا أن نلاحظ أن هذه العناية لابد أن تمتد أيضا الى محيط مدرسة الطفل حتى لا تتسبب هذه الحالة فى ظهور فوارق بين الطفل وزملائه.

٤- عادات أثناء مرحلة الطفولة المبكرة:

منذ الشهر السادس من عمر الطفل تبدأ الأسنان اللبنية فى الظهور فى الفم تدريجيا، وتبدأ عادة بالأسنان الأمامية، ثم يتوالى ظهور باقى الأسنان.

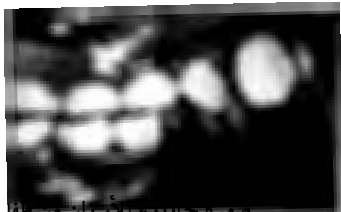وتكون تغذية الطفل في هذه المرحلة - عادة - من لبن الأم أولاً ثم من مزيج من الرضاعة والأكل الخاص.. هل من الممكن أن تتسبب هذه المرحلة في أية عيوب تؤثر على وجه الطفل وفمه؟

الجواب نعم.. فبعض العادات قد تبدأ في هذه المرحلة وربما تستمر مع الطفل حتى سن البلوغ متسببة في تشوهات حادة منها:
- وضع الإصبع الأكبر في سقف الحلق خلف الأسنان الأمامية بصفة مستمرة، وربما يتسبب هذا في بروز الجزء الأمامي من الفك أو ما يعرف بـ (الضب).

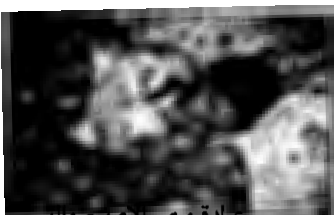- استعمال اللدائن المطاطية بصفة مستمرة.

- وضع أشياء في الفم مثل القلم أو أية لعبة قد تسبب تشوهات بالفك والأسنان خلال مرحلة النمو.

- الأوضاع غير الصحية أثناء النوم قد تؤثر في نمو عظام الفكين.



صورة جانبية للأسنان من طفل لديه عادة مص الإصبع مما أدى إلى بروز الأسنان العلوية.



عادة مص الإصبع والتي تؤدي إلى مضاعفات خطيرة.

ومن الأشياء الهامة فى هذه المرحلة ملاحظة صحة الجهاز التنفسى للطفل وبالذات وجود زوائد لحمية بالأنف تتسبب فى التنفس من خلال الفم وبذلك يزول التأثير العضلى للشفة العليا على الأسنان الأمامية نتيجة الفتح المستمر للفم، وينتج عن هذا أيضا بروز الأسنان الأمامية وما يصحبه من تشوه فى الوجه يمكن ببساطة تلافيه فى هذه المرحلة. ملاحظة أن هذا الطفل لابد أن يظل تحت رعاية مستمرة، فهو يحتاج لعمل طقم جديد كل عام أو عامين حتى لا يتوقف نمو الفك.

5- الإصابات التى يمكن أن تحدث فى الأسنان اللبنية:

أولا: الإصابات الخلقية أو التشوهية: التى سبق أن تحدثنا عنها والتى تنتج عن أمراض تعرضت لها الأم، أو تعاطى بعض الأدوية، أو عيوب وراثية أو خلقية.. ومنها اختفاء براعم الأسنان الكلى أو اختفاء براعم الأسنان الجزئى، وكل منهما لابد من معالجته على حدة. هل هناك علاقة بين التشوهات الخلقية التى تحدث فى الأسنان اللبنية وبين التشوهات التى من المتوقع حدوثها فى الأسنان الدائمة؟ الواقع أن كثيرا من الأهالى والأمهات يجزعون لمجرد رؤية بعض التشوهات الخلقية أو بعض البقع أو الصبغات الموجودة نتيجة عيوب فى تكون الأسنان اللبنية، ويكون انزعاجهم مصدره: هل ستظهر الأسنان الدائمة بنفس المظهر وبنفس التوزيع؟

الرد على هذه النقطة: لا: ليس هناك علاقة بين الحالتين.. فكل منهما تكون في مرحلة زمنية مختلفة، وليس بالضرورة أن تكون الأسنان الدائمة لها نفس التشوهات الموجودة في الأسنان اللبنية.

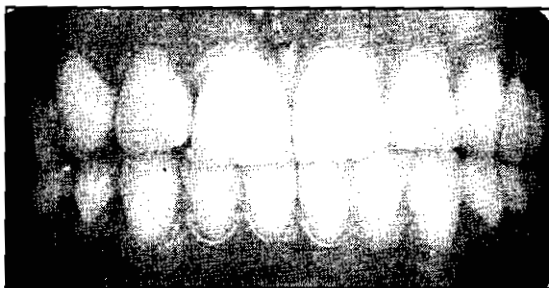
ثانياً: اصفرار الأسنان: نتيجة ترسيب المواد الجيرية عليها يرجع الى عدم إرشاد الطفل إلى طريق الاعتناء بضمه. والعلاج هنا ترشيد الطفل وتعليمه أسلوب نظافة الفم وإزالة الترسبات الجيرية أينما وجدت.

ثالثاً: التسوس: ظاهرة تحدث



في الأطفال بكثرة.. إما لاستعداد أسنان الطفل من حيث تكوينها وإما نتيجة لكثرة تناول الحلويات والسكريات وما إلى ذلك.

٦- ظهور الأسنان الدائمة وظاهرة تسوس الأسنان:



صورة للأسنان
الدائمة

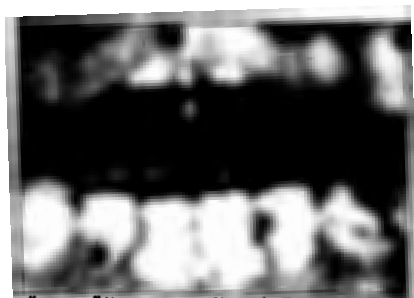- فى السادسة تظهر الأسنان وتعلوها الأسنان الدائمة.
 - فى الثامنة: تبدأ القواطع الدائمة فى الظهور، ويتم اكتمال الضروس وأحد الضروس الدائمة الأولى.
 - فى العاشرة يظهر القاطعان وجزء من الناب وضرس دائم.
 - فى الثانية عشرة تكتمل الأسنان الدائمة ما عدا ضرس العقل.
 - فى العام الثامن عشر يكتمل الفك بالأسنان الدائمة كما نرى فى الشكل. وفى جميع المراحل يمكن أن يحدث تسوس الأسنان ما لم تُتَّبع النصائح التى وردت بشأن التسوس.
- ٧- ظاهرة تسوس الأسنان من زجاجة الإرضاع :



يسبب هذه الظاهرة طول فترة التلامس والتلاقي بين مواد الغذاء التي تحملها زجاجة الإرضاع (لبن - عصير - أية مادة أخرى تحتوي على سكر) وبين أسنان الطفل سواء كان طول هذه الفترة أثناء النوم أم استيقاظ الطفل.

عند تراكم وتكوّن مادة الغذاء من زجاجة الإرضاع والتي تحتوي على السكريات إما الطبيعية وإما المخلقة فإن هذه السكريات تتحول إلى أحماض بفعل بكتريا التخمر الموجودة بفم الطفل، وهذه الأحماض تعمل على إذابة وتحلل الأسنان (خاصة الأمامية العلوية) مسببة لهم التسوس.

إن ظاهرة تسوس الأسنان نتيجة زجاجة الإرضاع قد يسبب تدميرا شديدا للأسنان اللبنية وقد يمتد هذا التأثير إلى الأسنان الدائمة.



صورة داخل الفم توضح حالة متقدمة جدا من التسوس نتيجة إهمال أسنان الطفل.

ولكن هناك بعض الخطوات التي يمكن اتباعها لتفادي هذه المشكلة:

١- عدم وضع الطفل في سريره بزجاجة الإرضاع.

لأنه ببلوغ الشهر السابع أو الثامن يبدأ الطفل في الاستغناء عن الرضاعة الليلية كما أنه من الملاحظ أن أكثر الأطفال المصابين ببعض التهابات وإصابات الأذن هم من الأطفال المستخدمين لزجاجة الإرضاع أثناء الرقود نوما.

٢- إعطاء الطفل زجاجة الإرضاع فقط في وقت الوجبات الرئيسية.

كما يجب عدم إعطاء الطفل زجاجة الإرضاع في كل الأوقات والسماح لهم بالتجول بها واستخدامها لفترات طويلة لأن ذلك من الممكن أن يؤدي إلى تكسير الأسنان أو إصابتها إذا وقع الطفل وفي فمه زجاجة الإرضاع.

٣ - البدء في تعليم الطفل الشرب من الكوب أو الفنجان (عند إتمام السنة الأولى) ولأن الكوب لا يمكن اصطحابه إلى السرير كما أنه لا يسبب تراكم السوائل حول الأسنان فإنه الأصلح فلا تصاب الأسنان بهذه الظاهرة.

ويفضل استخدام الأكواب المغطاة والتي تحتوى على فتحة صغيرة للحفاظ على نظافة الفم والأسنان للطفل.

٤ - يجب بدء استخدام الفرشاة والمعجون فوراً بعد كل وجبه وغسل الفم باستخدام الفرشاة والماء للتنظيف اليومي للأسنان ابتداء من الشهر السابع أو الثامن.

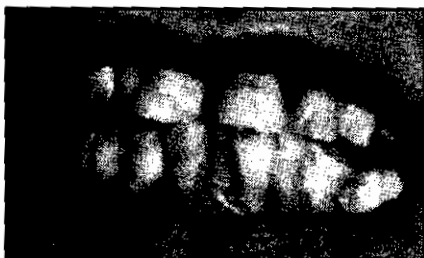مع بلوغ الطفل عمر السنتين يجب غسل أسنان الطفل مرة أو مرتين فى اليوم وأفضل الأوقات لغسل الأسنان بعد وجبة الإفطار وقبل النوم. مع التأكد من قدرة الطفل على عدم ابتلاع المعجون.

يجب البدء فى استخدام معاجين الأسنان المحتوية على مادة الفلورايد، مستخدماً مقدار حبة البازلاء حتى لا يبتلعها الطفل.

٣ - مرحلة الشباب :

وتتميز هذه المرحلة بتبلور شخصية الطفل وبدء الإحساس بالرجولة أو الأنوثة كما يبدأ فى محاولة تكوين شخصية مستقلة قد تكون متمردة أو طموحه وإن كان عنصر الحماس والاندفاع هو سمة واضحة فى هذه المرحلة.

وقد لا يلتفت الشاب فى هذه المرحلة لأسنانه إلا فى حالات الألم الشديد أو إصابة مشوهة فى أسنانه الأمامية مما يؤثر على أناقته ووسامته.



ومرحلة الشباب هذه قد تكون بداية لطريق طويل مع طبيب الأسنان بالنسبة لمن لديه استعداد للتسوس وأمراض اللثة.

ويكون هذا الاستعداد امتدادا لمرحلة الطفولة المتأخرة التي أهمل فيها الطفل هو وأسرته الرعاية الكافية بأسنانه. ومما لاشك فيه أن علاج هذه المشاكل الطبية في هذه المرحلة المبكرة من حياة الشخص لا بد أن يكون على درجة عالية من الإتقان والكفاءة الطبية. وأسناننا الطبيعية هبة من الله سبحانه وتعالى منحنا إياها لكي نعتنى بها ونحتفظ بها مدى الحياة.

الفصل الثالث

المرأة والأسنان

- المرأة والابتسامة.
- مرحلة الطفولة والبلوغ.
- المرأة الناضجة.

المرأة والأسنان

فى الأفراح والحفلات والمناسبات السعيدة عرساً كان أو عيد ميلاد أو ربما عرضاً للأزياء أو لسماع مطرب مشهور تجتمع الفرحة مع الأناقة والفخامة والابتسامة وتتحلى السيدات بكل ما هو له بريق من مجوهرات وحلى. وتتزين بكل مساحيق أحدث أنواع المكياج.. لكى تبدو فى أحسن رونق وأجمل شكل. والمرأة جميلة وهذا يزيد لها جمالا، وبين كل هذه المظاهر الرائعة تكمن فى الوجه الأسنان التى قد تشوه هذا الجمال أو تزيده. والأسنان قد تبدوا صفراء أو ذات بُقع بنية أو مكسورة أو غير منتظمة وربما مفقودة.

إن هذا ما يلفت النظر للوهلة الأولى ويضيع رونق الابتسامة مهما أحيط بالمكياج أو حلى.

وكثيرا ما قلت لمريضاتى إنهم لو نظروا فى المرأة لمدة دقائق على أسنانهم وهذه نسبة بسيطة مما يقضونه أمام المرأة لوضع المكياج أو تمشيط الشعر. مع بعض المعلومات البسيطة عن الأسنان يستطيعون أن يعرفوا لون الأسنان، طبيعيا كان أو لم يكن. انتظامها، وجود تسوس، وجود التهابات فى اللثة، وجود جير وترسيبات إلى آخره.. موضوعنا هنا هو المرأة فى كافة مراحلها ورعاية الفم والأسنان.

المرأة والابتسامة:

الابتسامة هي مفتاح النجاح وبالنسبة للمرأة هي تكامل لجمالها وأنوثتها. والابتسامة عمادها الأسنان، فهي الصورة. والشفتان هما البرواز المحيط، وكيف يكون البرواز الجميل في صورة مشوهة!

مرحلة الطفولة والبلوغ :

من الأهمية أن تلاحظ الأسرة مواعيد نمو الأسنان بالنسبة لأولادها جميعا وللبنات بصفة خاصة، وعدم الخلع المبكر للأسنان اللبنية حتى لا يفقد السن الدائم مكانه وينتج عن ذلك ازدحام وعدم انتظام الأسنان في الفك مما يشوه الفتاة في المستقبل.

وفي حالة وجود أى من هذه المشاكل يجب المسارعة بالكشف الدورى وطلب النصيحة من طبيب الأطفال المتخصص أو طبيب الأسنان فى الأسرة.

ومن خلال علم طب تقويم الأسنان يتم عمل ما يلزم فى حالة حدوث مثل هذه الأشياء.

المرأة الناضجة:

المرأة ثم الزوجة ثم الأم تمر بمراحل ثلاثة فى خلال حياتها:

المرحلة الأولى: تصبح السيدة معرضة لتغيرات سريعة بالذات فى اللثة نتيجة تغير الهرمونات. وهذا بالطبع قد يحدث أثناء الدورة الشهرية ، وعند انقطاعها ثانياً.

المرحلة الثانية: عند حدوث الحمل والإعداد لاستقبال الضيف الجديد، فمن المعروف أن السيدة الحامل تحتاج إلى وجبات كثيرة وإن كانت صغيرة الحجم، وهذا يعرض الأسنان واللثة لنواتج هذه الوجبات الكثيرة سكرية كانت أم حمضية. والتي تذوب فى اللعاب وتشكل محلولاً حامضياً طويلاً المفعول يستمر تأثيره على الأسنان واللثة. ويؤدى إلى مزيد من التسوس والالتهابات. ومن هنا كان من الضروري إيقاف عمل هذا المحلول الحمضى وذلك بالغسيل الفورى عقب تناول أى طعام قليلاً كان أم كثيراً.

المرحلة الثالثة: وأيضاً قد يصاحب الحمل الميول إلى تناول الأطعمة الجاهزة أو ما يعرف Junk Food وذلك أثناء التجول والتسوق.

وهذه علاوة على تأثيراتها السلبية على الجسم ككل فإن تأثيرها على الأسنان سيئ حيث إنه عادة لا يصاحبها تنظيف فورى.

ومما ينصح به أن المرأة الحامل تخضع إلى نظام فحص دورى كل شهر وتنظيف وقائى بواسطة طبيب الأسنان يجرى شهرياً للتأكد من الاعتناء بالفم والأسنان وأيضاً إزالة الترسبات الجيرية والتهابات اللثة وعلاج أى تسوس يظهر، مع تدريب السيدة الحامل على العناية بالفم والأسنان فى المنزل.

وفى سن معينة تصل المرأة إلى ما يعرف بسن اليأس والذي أود أن أستبدله بكلمة وهى سن العقل والنضوج أو مرحلة جديدة فى الحياة لا بد وأن تواجهها بابتسامة، قد يكون تجديد الأسنان وتجميلها أو تبييضها من أحد الأشياء التى تضيف البريق لهذه المرحلة.

وأستعير مقولة من إحدى السيدات الأمريكيات قمت بعمل تجميل كامل لها، وتغيرت الأسنان من أسنان مشوهة إلى أسنان جميلة وناصعة. وفى ختام العلاج سألتها إن كان العلاج مرهقا أو مكلفا فكان ردها (كم من الأشياء أستطيع أن أجدها فى جسمى بهذا الشكل الجميل) والرد فعلا: الأسنان .

ونصيحتى أن الوصول لسن معينة له جمال خاص، طالما عرف الإنسان إمكانيات وحدود هذه السن، وحاول ألا يتخطاه.

وعندما يصل لهذه المعادلة سيجد أن لكل سن رونقه وجماله وإيجابياته وسلبياته..

وما أجمل أن نركز دائما على الإيجابيات ونحاول أن نتفادى السلبيات ونتعامل معها بفلسفة قد تحولها إلى إيجابيات.

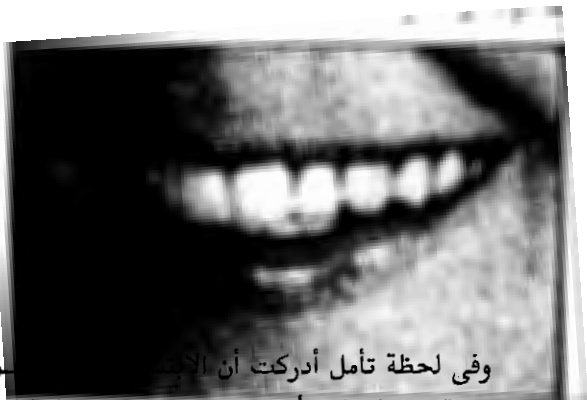الفصل الرابع

ما هى الابتسامه؟

- مدى الابتسامه؟
- كيف نعيد الابتسامه إلى الوجه المصرى؟
- الجمال والابتسامه

ما هي الابتسامة..؟

هل هي ظاهرة عارضة..؟ أهى شىء يكتسب..؟ أهى مما يمكن أن يتعلمه الانسان...؟ وباختصار شديد ما هي الابتسامة..؟



وفي لحظة تأمل أدركت أن الابتسامة من وظيفه حسية تعبيرية تحتاج فى أدائها إلى العديد من الوظائف الفسيولوجية لأعضاء الجسم لكى تأخذ شكلا تعبيريا محددًا ، فالحالة النفسية والجهاز العصبى للإنسان يشتركان معا فى إخراج الابتسامة بصورة معبرة - وليست صورة تعبيرية - ففى العينين يظهر بريق معين للابتسامة الصادقة ، وكذا عضلات الوجه يمكنها أن تغير من شكل الابتسامة ، وعلى ذلك فهناك العديد من صور الابتسامة الصادقة التى

تعبر عما يستشعره الإنسان من معان حلوة عندما يشاهد شيئاً جميلاً، أو عندما يتأثر بحادث سار أو مناسبة سعيدة وأيضاً عندما يتبادل الناس التحية ، وهنا قد يختلف مدى الابتسامة وصدقها.

وهناك نوع ثان من الابتسامة وهو ما يسمى بالابتسامة الهادئة والتي تظهر على وجه الإنسان عندما يتواجد فى مجتمع لا بد أن يكون فيه مبتسماً، لأن محتوى تلك الابتسامة قد يختلف نسبة الصدق فيها إلى حد كبير.. ولا تعليق على هذا ؟.

النوع الثالث من الابتسامة هو تلك الابتسامة التي تظهر على وجه شخص مبتسم بطبيعته وهو نوع من الناس دائم الإشراق يكفى أن يراه الإنسان لكي يبدأ يومه فى سعادة، وعلى سبيل المثال فكلنا نستشعر جمال ابتسامة الطفل.

وعلاوة على ذلك فهناك الابتسامة الساخرة وهى لا تعيننا فى شيء، كما أن هناك ابتسامة الانتصار ، وابتسامة النجاح، وابتسامة الحقد.. وما إلى ذلك من أنواع ؟

سيقتصر حديثي فى هذا الكتاب عن الابتسامة، وما هى الأعضاء التي تشارك فى صنعها أو تقوم بأدائها؟.

مدى الابتسامة

عندما يكون المرء مسترخياً مستمعاً إلى بعض الموسيقى، أو عندما يطالع فى كتاب مشوق. هناك وضع للأسنان والشفيتين يعرف بوضع الراحة للعضلات .

أما فى الوضع الذى يلزم الإنسان أغلب أوقات يومه.... تكون الشفتان فى انطباع بدون ضغط ولا تتلامس الأسنان وإنما يتقارب الفكمان الأعلى والأسفل بدون تلامس.. وتحافظ العضلات على هذا الوضع ببذل أقل جهد ممكن.. ومن هذا الوضع تبدأ الابتسامة.. ترتفع الشفة العليا قليلا مع اتساع زاوية التفاف الشفتين لترسم صورة هادئة.. وعادة تتوقف الشفة العليا على ارتفاع معين لتظهر مساحة محدودة من الأسنان البيضاء.. تتوقف الشفة على خط يعرف بخط الابتسامة الأسفل.. وتختلف مساحة الأسنان التى تظهر تحت الشفاه من إنسان لآخر.

وبعض الأشخاص يكشفون مساحة كبيرة.. وهذا قد يبدو غير طبيعى.. وهناك حالات نادرة حيث تكشف الأسنان عن جزء من اللثة.

وبازدياد مدى الابتسامة.. ترتفع الشفة العليا لتكشف عن مزيد من الأسنان ولتتوقف عند خط معين يعرف بخط الابتسامة الأعلى.. وهو هام جدا فى تركيبات الأسنان..

ويصاحب ارتفاع الشفة العليا.. انقباض فى عضلات الخد لترسم الصورة الضاحكة.

إذن فمصاحبة الأسنان للابتسام ليست محض صدفة ولكنها تناسق علمى وهبة من هبات الله سبحانه وتعالى.

كيف نعيد الابتسامة إلى الوجه المصرى؟

سؤال تردد كثيرا، بل وشغلنى فى أغلب ساعات يومى، وكانت البداية منذ زمن طويل عندما جمعتنى الظروف فى أحد المؤتمرات العلمية المتخصصة بفريق على درجة عالية من الكفاءة والخبرة وكان سؤالى الذى تخيلت فى ذلك الوقت أنه على درجة من السذاجة بل وربما البساطة الشديدة، عندما سألت واحداً من الفريق الطبى: سيدى لقد لاحظت فى أوروبا والولايات المتحدة الأمريكية أن السيدات والرجال وكذا الآنسات يظهرون الكثير من مساحة أسنانهم البيضاء بياضا ناصعا وذلك عندما يتحدثون أو يتهايمسون فى أى مجتمع وخاصة عندما يقفون أمام المصور، ولكننا فى مصر نرى الأسنان قصيرة وليست طويلة ناصعة البياض، فهل يا ترى هى ظاهرة وراثية؟ هل هى ظاهرة محلية؟ أو أن أسنان الأمريكيات والأمريكيين هى بالفعل أطول من أسنان المصريين..؟

وكان أن رد صديقى الأستاذ مبتسما قائلا: بل الأمر أبسط من ذلك، إنهم فى مصر يبخلون بالابتسامة، والابتسامة هى الأسنان البيضاء الناصعة..

وبعد سنوات رجعت الى مصرنا العزيزة لأفكر.. لماذا لا يبتسم الإنسان المصرى فى كل وقت؟ هذا الإنسان ذو التاريخ الطويل، والأصالة العظيمة والمعروف فى العالم كله بحضارته العريقة وعشقه للدعابة، بالإضافة إلى ما يتميز به الإنسان من سرعة البديهة، هذا

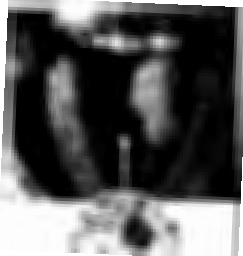الإنسان - المصرى - الذى يلقى النكات المرحة بل ويبتكرها ببساطة شديدة ودون تكلف، لماذا لا يبتسم بالصورة الكافية؟ وكانت هذه هى البداية، وعدت أفكر.. كيف نعيد الابتسامة الجميلة إلى وجه الإنسان المصرى؟

الجمال والابتسامة :

ما الذى يؤثر على جمال الابتسامة؟، ثم موضوعنا الأهم وهو لماذا لا نبتسم؟ وكيف نستطيع أن نتغلب على هذا النقص ونعالجه؟
عندما نتحدث عن الابتسامة لا بد أن يتطرق بنا الحديث عن الجمال لأن الابتسامة دائما من الجمال. ومن الأقوال السائدة.. الابتسامة تجعلك جميلا، هذا الوجه جميل مبتسم ومن يراه لا يسعه إلا أن يبتسم أيضا، وهذا وجه ضاحك أى دائم الابتسام، وهذا وجه عندما تراه يجعل يومك سعيدا.. إذن فإن الكثير من الكلمات والمعانى فى مجتمعنا تربط دائما بين الجمال والابتسامة.

ما هو الجمال؟ لقد اختلف الفلاسفة فى تعريفهم للجمال ولكننى سأتطرق هنا إلى تعريف بسيط سهل وهو أن الجمال ما هو إلا تفاعل بشىء يدعو إلى الراحة ويبعث فى النفس شعورا طيبا جميلا، هذا الشعور بالجمال ينبعث من داخل الإنسان أو من داخل النفس البشرية وعلى هذا فإن الجمال شىء نابع من داخل النفس البشرية. وللأسنان دور هام فى إبراز الجمال، ولكن من منا حاول أن يفكر حقيقة فى أن ينظر إلى أسنانه؟.. تلك الدرر الغالية ناصعة البياض

والتي وهبها الله لنا لكي نحافظ عليها ونبقيها، لا لنتركها فريسة
 لشهوة الإنسان وشهيته يأكل بها ما لذ وطاب له من السكريات
 والنشويات وما شابه ذلك ، ثم ينطلق ليستكمل باقى يومه تاركا هذه
 السكريات والنشويات لكي تجد لها مجالا متسعاً بين أسنانه لتتربع
 قابضة في خمول فى الأركان المظلمة فيها.



تجمعات بكتيرية ونشاطها أثناء عملية التخمر داخل الفم.

نعم.. فبعد عملية المضغ المثيرة وبلع الطعام تمتد بعض أجزاء من
 بقاياها إلى أركان الفم لترقد فى خمول وراحة وصديقنا الإنسان ماض
 فى حياته اليومية. فماذا تفعل تلك البقايا؟ هل تغادر المكان وتقول
 ليس لى مجلس هنا؟ ولماذا؟ إنها ترقد فى سلام والمكان مظلم ودرجة
 الحرارة ملائمة لها والضوء خافت ومناسب إذن فلترقد ولتبدأ فى
 إفرازاتها العادية فهى فى مكان آمن، ولتبدأ بعد ذلك فى إرسال
 شحناتها الحمضية لكي تتسلل بين الأسنان وهناك صديق عزيز

يسعده جدا أن يعثر على مثل هذه الفضلات والإفرازات إنه الميكروب.

وهكذا يجد الميكروب الجو الأنسب - المجال الحمضى والضوء الخافت والهدوء المتع بالإضافة إلى عدم وجود ما يثير حركته ويعكر عليه صفو مزاجه - فيبدأ الميكروب فى نشاطه مكونا حديقة جميلة من الميكروبات داخل أركان فم الإنسان. وتنشط الميكروبات ثم تبدأ فى العبث بما حولها وتشارك مع الأحماض فى الفتك بما يحيط بها من أنسجة اللثة ثم أنسجة الأسنان ثم يبدأ اللون الناصع الأبيض الجميل فى التحول إلى لون أسود كئيب ليزداد سوءا ثم يتآكل ويتحول إلى فجوة واضحة ويبدأ تغيير لون اللثة من اللون الأحمر الزاهى إلى اللون القاتم ثم إلى اللون الأرجوانى الملتهب، ومن هنا تبدأ اللثة فى فقدان حيويتها وتبدأ لحظة انهيار ممنكة من الجمال الربانى داخل فم الإنسان - جمال وهبه الله للإنسان ثم تركه لتعبث به يد الميكروبات اللئيمة.

فإذا لم تمتد يد العناية إلى تلك البؤرات وأماكن التجمع التى تتسلل منها الميكروبات إلى اللثة والأسنان، إذا لم تمتد يد العناية لتنظيفها وتقوم على صيانتها فإن الخطورة ستمتد لتحطم باقى هذه المملكة البيضاء التى وصفها بعض الشعراء بالدرر والآلى، تمتد إليها يد التخريب فتداعى هذه الأشكال البيضاء الحلوة، الأسنان

التي كانت قبل هذا التخريب تختفى وراء شفاه الإنسان لتعطي الشفاه بعدا ثالثا، بعدا جميلا ناصع البياض هو ما نسميه الابتسامة.

وهكذا يتداعى هذا الصرح ويتآكل ويتساقط ثم يلجأ الإنسان مجبرا إلى من يتولى نزع البقية الباقية من هذا الصرح وهو ما تعرفه بعملية خلع الأسنان .

وهكذا يصبح الإنسان - الذى وصل بالعملية إلى تلك النهاية السيئة - مريضا، والواقع أنه ليس بمريض ولكنه ضحية الإهمال، لقد تسبب فى فقدان ابتسامته لسبب بسيط وهو أنه تجاهل هذه الابتسامة، تجاهل الجمال فى نفسه، تجاهل الجمال فى زميله أو صديقه.

انظر إلى نفسك وانظر إلى زميلك وانظر إلى كل من حولك وأرشدهم إلى طريق الابتسامة، طريق الجمال داخل أنفسهم ثم أعطهم الطريق الصحيح لكي يحافظوا على هذا الجمال الذى يعتبر أمانة للخالق عندنا، جمال الفم وجمال الابتسامة.

الفصل الخامس

جمال الأسنان

- العلاقة بين شكل الإنسان ونوعه وبين لون أسنانه وشكلها.
- الأسباب التي تؤثر على لون الأسنان .
- طرق إزالة الصبغات وتلميع الأسنان.
- دور الطبيب والمريض في المحافظة على الأسنان.
- الطرق السليمة لاستخدام الفرشاة أو السلاكة أو الخيط.

جمال الأسنان

نون وشكل الأسنان والعلاقة بينهما وبين الإنسان:

كيف أعيد لون الأسنان إلى لونها الأبيض؟ هل يمكن أن تزيل هذا الاصفرار من أسناني؟ إن أسناني تبدو صفراء، ألا يمكن أن تقوم بتبييضها؟ لدى حفلة اليوم وأريد أن أرى أسناني تبدو ناصعة البياض، إن حفل زفاف ابنتي غدا ولكن أود أن أرى أسناني ناصعة البياض.

طلبات عديدة وأسئلة نسمعها من المواطن كل يوم خلال علاج الأسنان، كيف نعيد الأسنان إلى لونها الأبيض؟ ولكن بكل أسف هذا الوعي وهذا الطلب المحدد يأتي فقط في مناسبة معينة، فهذا الشخص وهذه الفتاة وهذا العريس لم يعرف أن أسنانه صفراء ولم يهتم أن يجعلها بيضاء إلا في مناسبة زفافه أو حضور حفل عام. ولكن قبل أن نتطرق خلال هذا الموضوع فلنتعرف على قواعد أساسية.

نون الأسنان

ثبت بالدراسات العديدة والأبحاث المستمرة أن ألوان الأسنان تختلف اختلافا كبيرا، تختلف باختلاف الجنس البشري من مكان

إلى مكان، تختلف باختلاف الجنس نفسه من ذكر وأنثى، تختلف باختلاف لون الإنسان نفسه من أبيض لأشقر لأسمر تختلف فى الفم الواحد نفسه من الأسنان الأمامية إلى الخلفية.



شكل تخيلى يبين العلاقة بين ملامح وأبعاد وجه الإنسان وما يمكن التنبؤ به بما ستكون عليه شكل أسنانه وبالتالي الأسنان التمويضية التى سيتم اختيارها.

ومن الملاحظ بصفة عامة أن الشقراوات وذوات العيون الملونة لهن دائما أسنان صفراء، وأن ذوى البشرة الداكنة السمراء يتميزون بأسنان بيضاء ناصعة، وأن الأسنان الأمامية تبدو عادة بيضاء بينما تزداد فى لونها الداكن عندما نصل إلى الأضراس الخلفية، حيث

يقف الناب كالحدد الفاصل بين الاثنين (الأسنان الأمامية والأضراس الخلفية).

وكثيرا ما سمعت هذا السؤال من أصدقاء كثيرين.. لماذا تبدو أسنان أصحاب البشرة السوداء ناصعة البياض؟

ولقد تمت دراسات في هذه النقاط وثبت فعلا أن أصحاب البشرة السوداء أو الداكنة لهم فعلا أسنان تتميز بالبياض. ولكن مما يزيد بياضها ذلك الوضوح الكبير بين لوني الجسم والوجه ولون الأسنان وهو ما يعرف بالـ (كونتراست Contrast).

وقد سجلت هذه الملاحظات على آلاف وآلاف من الأشخاص وذلك للاستعانة بها لإعادة لون الأسنان عند التركيبات أو لإعادة اللون الطبيعي إلى الشخص عند التركيبات المختلفة.

هل يمكن استبدال اللون الأصفر بلون آخر بنفس الأسنان الطبيعية؟

بكل أسف لا.. فصاحب الأسنان الصفراء ستظل صفراء ولكن هناك فارق بين أسنان صفراء نظيفة وأسنان صفراء غير نظيفة.


وهنا يأتي دور الوعي ودور طبيب الأسنان، إذن فالأسنان لها لون مميز وهذا اللون المميز جزء من شخصية الإنسان.

وهناك أيضا في العديد من المواقف أو في بعض المناسبات يأتي إنسان إلى طبيب الأسنان ثم يسأله أن يقوم بتقشير أحد الأسنان أو

بإزالة إحدى زواياها أو إلغاء الجزء المدبب الذى يعطى شكلا قاسى الملامح . وبعضهم يقول هذه الأسنان تشبه أسنان (دراكويولا) .
إذن فهذا المريض أو هذا الشخص يطلب تغيير شكل الأسنان وهذا يحدث عادة بين الشخصيات المهمة أو بين الأشخاص الذين يظهرون فى المجتمعات بكثرة ، كممثلى السينما ، المتحدثين وموظفى العلاقات العامة بالمؤسسات الكبيرة .


وقبل أن تحدث أية تغييرات ما هو شكل الأسنان؟

شكل الأسنان أو بمعنى أدق عندما نأخذ إحدى الأسنان الأمامية وهى التى تلعب الدور الكبير فى الشكل ونرسم شكلها الخارجى على قطعة من الورق.. كيف تبدو ؟ وهل لها علاقة بهذا الإنسان؟ .
مما هو جدير بالاهتمام أننا لو رسمنا المقطع الأمامى أو لو رسمنا إحدى الأسنان الأمامية متتبعين شكل السن بالتفصيل ثم قمنا بفحص هذا الشكل فى وضع معكوس لوجدنا أنه يتمشى وإلى حد كبير مع وجه الشخص نفسه .



إذن فهناك علاقة بين الشكل الخارجى للأسنان ووجه الإنسان فإذا كان الوجه ذا استدارة معينة نجد أن زوايا الأسنان تمثل بعض هذه الاستدارة، وإذا كان جانبا وجه الإنسان - عموديين وهو ما نسميه بوجه مربع الشكل أو مائل إلى الاستطالة - فسنجد أن أسنان هذا الشخص لديها زوايا أقرب من الزوايا القائمة لتعطى فى الآخر شكلا مربعا، وبعض الأشخاص وجوههم تميل إلى الضيق أو إلى شكل مثلث بمعنى أن جانبا الوجه لا يلتقيان بعكس الوجه المربع لا يسيران متوازيين بل يميلان إلى الالتقاط فى إحدى الزوايا - وهذا ما يعرف بالوجه المثلث - وعادة تتمشى الأسنان وهذا الوجه، ونجد أشكالا متقاربة تجمع بين هذه الأشكال المذكورة، إذن فهناك علاقة واضحة بين شكل الأسنان ووجه الإنسان.

هل هناك علاقة بين شكل الإنسان وشخصيته أو بين الذكر والأنثى؟



أثبتت الدراسات أن هناك علاقة بلا شك، ونجد أن الشخص حاد الطباع قوى البنية متميز بأسنان لها تضاريس واضحة وحادة وزوايا محددة بينما على النقيض من هذا نجد أن الأنثى، أو الشخص الهادئ ذا الملامح الهادئة والطباع الهادئة أيضا، تتميز أسنانه بزوايا ناعمة، وتتميز أسنانه بعدم وجود بروزات واضحة بل إنها تعكس بشفافية شخصيته.

هل هذه القاعدة دائمة الوجود ؟

لا.. فقد نجد هذه الأمثلة تنطبق على بعض الأشخاص وقد لا نجدها في البعض الآخر . ولكن الدراسات والبحوث توصلت إلى هذه النتائج لكي تساعد كلا من طبيب الأسنان والمريض على الوصول إلى النتيجة التي تقارب طبيعة الشخص وشكله، فكل هذه القواعد إنما هي إرشادات للمساعدة في اختيار أنسب الأسنان للمريض أو للمساعدة في اختيار أنسب الألوان لهذا الشخص.

ويعتمد الاختيار النهائي إلى حد كبير على خبرة الطبيب أو إلى مدى تذوقه للجمال بصفة عامة وإلى مدى إحساسه بعمله. فإنك قد تستطيع بنظرة واحدة للمريض أن تكتشف أن هذه الأسنان لا تمثله بالرغم من أنها أسنانه الطبيعية أو إن إحدى الزوايا تحتاج لتعديل، أو إن الوضع الحالي هو الأمثل له، ذلك ما يعرف بالإحساس الطبي أو الإحساس الفني الطبي. ومن المدهش أيضا أن الإنسان طويل القامة عادة ما تكون أسنانه طويلة وأن قصير القامة تكون أسنانه قصيرة،

إذن فهناك علاقة واضحة بين الوجه والأسنان والفم . وبين الوجه والأسنان والإنسان ككل.

وهذه العلاقة هي ما نحاول دائما أن نؤكددها وأن نهتم بها .

فالأسنان والتجويف الفمى والوجه والإنسان وجميع الأجهزة التي تعمل فى الإنسان كلها شيء متكامل واحد، كلها تعمل بدقة متناهية لو كانت كلها فى حالة طيبة.

وواجبنا دائما أن نتعامل مع أسناننا بالنظافة لأنها درة فريدة وهبنا الخالق إياها.

الأسباب التي تؤثر على لون الأسنان :

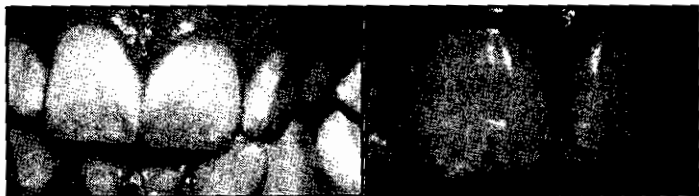ما هي المؤثرات التي تسبب تلون الأسنان واصفرارها؟

تعرض لهذه المؤثرات أو العوامل وهي عديدة بتقسيمها إلى قسمين أساسيين.

القسم الأول: هناك عوامل وراثية أو خلقية، وهذا النوع من التغيير فى لون الأسنان أو من تشوه الأسنان بوجود ألوان غريبة عليها قد ترجع أسبابه إلى :

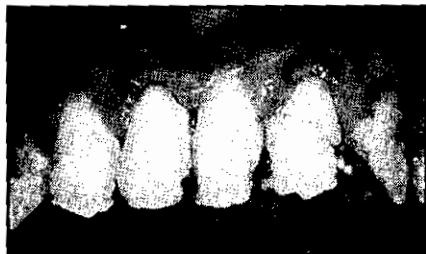
أولا: نتيجة ضعف فى تكوين الأسنان- كما سبق أن ذكرنا لو تعرضت الأم لمرض معين أثناء فترة الحمل فعندئذ تبدو الأسنان ذات بقع بنية أو بقع صفراء أو ربما ذات نقاط قد تكون عميقة أو ربما ذات تشوهات فى السطح نفسه.

ثانياً: فى بعض الحالات عندما تحتوى مياه الشرب على درجة عالية أو غير طبيعية من الفلورين - كميته الآبار - تصبغ الأسنان باللون الأصفر وهذا شئ من الصعب تلافيه.

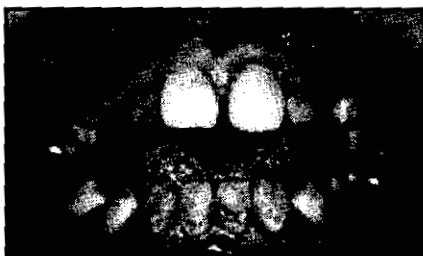

تلوث وتشوه لون الأسنان الطبيعية نتيجة الاضطراب الخارجى أو الداخلى مثل تناول أدوية طويلة مثل التراميكين.

ثالثاً: فى بعض حالات عدم تكوين الأسنان بصورة كاملة عندما تفقد الأسنان طبقة المينا أو تتكون من غير طبقة المينا يصبح صبغها بالألوان أو يصبح صبغها بالصبغات الصفراء والبنية سهلاً لعدم وجود طبقة المينا ، وهذه كلها تشوهات خلقية ولا يمكن تعديلها إلا بالتركيبات المناسبة.

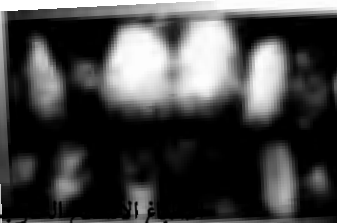
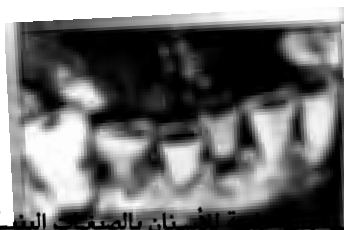

صورة تبين عدم تكوين الأسنان بصورة كاملة لاختفاء طبقة المينا.



تشوه الأسنان نتيجة عدم
استكمال نموها أو قلة
التكلس المعدني بها.

أما القسم الثانى: وهو تغير لون الأسنان نتيجة ممارسة الحياة اليومية، فأسبابها كثيرة، نذكر منها التدخين، شرب الشاي والقهوة بكثرة، شرب بعض الأدوية، التسوس وكذا الترسيب الجيرى .



بغ الأضلاع المرئية نتيجة الترسبات البنية
والصفراء نتيجة التدخين وما يعقبه من تشوه والتهاب فى اللثة.

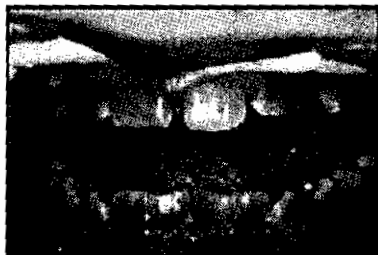التدخين وآثاره الضارة على الأسنان :

ونبدأ بشرح التدخين وآثاره الضارة على الإنسان، فمضار التدخين معروفة وبالرغم من هذا فإن الملايين تدخن وتصبغ أسنانها باللون الأصفر، إذن فهذه مشكلة قائمة.

النيكوتين عندما يجد سطح الأسنان لامعا ونظيفا لا يجد مكانا للترسيب عليه، ومن هنا فإن الفم النظيف يمكنه أن يحافظ على أسنانه بدون صبغة النيكوتين، ولكن عندما يصادف النيكوتين سطحا خشنا على أحد الأسنان نتيجة ترسب جيرى أو إصابة سطحية بالمينا، فإن هذه هى فرصته المناسبة للترسيب حيث يترسب بلونه الأصفر، ثم يبدأ هذا اللون الأصفر فى دعوة مزيد من الصبغات حتى يصبح اللون داكن الصفرة وربما بنى اللون، وقد يساعد هذه العملية على الظهور بصورة أسوأ وجود التكلسات الجيرية أو الرواسب الجيرية. وعادة يصاحب هذه الظاهرة رائحة نيكوتين شديدة من الفم فيلجأ المريض إلى الطبيب فى مناسبة خاصة لكى يزيل هذه الصبغات.

وماذا أيضا يمكن أن يغير لون الأسنان أو يزيد من الصبغات؟

إن كثرة تناول المشروبات مثل الشاى والقهوة وأيضا عدم غسل الأسنان، وكثرة تناول هذه المشروبات يرسب أو يساعد فى زيادة ترسيب الألوان حيث إن كل منها يحتوى على نسبة من المواد الصبغية.



أيضا قد يتعاطى المريض بعض الأدوية بصفة مزمنة مثل المضادات الحيوية أو أدوية الصرع أو أدوية الربو وغير ذلك، وبعض هذه الأدوية قد يكون الإكثار من تناولها سببا في صبغة الأسنان بصبغات معينة.

أيضا الترسيبات الجيرية ، وهذا موضوع قائم بذاته وذو أهمية قصوى .

الأسنان بطبيعتها ناعمة ملساء ، بيضاء اللون أو صفراء ليس عليها أى ترسيبات أو أى رواسب ولكن بالاستعمال اليومي وأيضا بالإهمال قد تبدأ بعض الخدوش فى الظهور على سطح الأسنان، أو قد تحدث بعض الخدوش نتيجة للتلميع .

وهنا نحذر مريضنا من التردى فى خطأ السؤال.. إننى أريد تلميع أسناني! فربما يستجيب الطبيب لهذه الظاهرة ويقوم بتلميع الأسنان بشدة باستعمال مواد ذات طبيعة تزيل الصبغات - ما يسمى بالمواد المزيل للصبغات وهذه المواد قد تؤذى الأسنان وتحدث بعض الخدشات السطحية بالمينا، هذه الخدشات السطحية تدعو مزيدا من الصبغات بعد التنظيف.

إذن ما هى الطريقة المثلى؟

إزالة الصبغات والتلميع:

الطريقة المثلى هي إزالة الصبغات والنيكوتين بطريقة الكحت، والكحت قد يكون يدويا أو باستعمال الأجهزة ذات الذبذبات العالية أو الموجات فوق الصوتية، والكحت يجريه طبيب الأسنان بأدوات خاصة، ويتم الكحت عادة لأسطح السن الأربعة، السطح الأمامى المواجه للشفة أو الخد والسطحين الجانبيين الملصقين بالأسنان المجاورة والسطح الخلفى المواجه للسان فى الفك السفلى والمواجه لسقف الحلق فى الفك العلوى.



والطبيب عندما يجرى عملية الكحت أو إزالة الجير والصبغات يزيل فى نفس الوقت طبقة الميكروبات الموجودة .

هذا هو دور الطبيب، ولكن دور المريض أهم من ذلك، كيف يحافظ على هذه الأسطح خالية من الترسبات ومن الميكروبات أو طبقة البلاك أو من الصبغات النيكوتينية وغيرها .

دور المريض وطرق استخدام الفرشاة

دور المريض هو القيام بالنظافة اليومية ونذكر هنا عدة وسائل قد تكون جميعها منفردة أو مجتمعة.

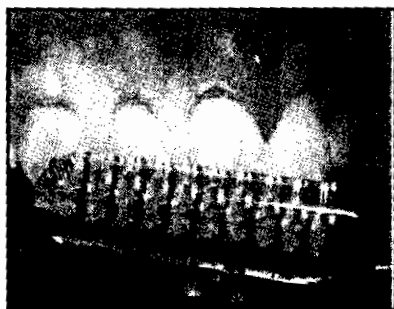

الطريقة الأولى: استعمال الفرشاة ثلاث مرات يوميا وبعد أى أكلة فى أى وقت من اليوم، واستعمال الفرشاة هام لأنه يؤدي إلى تدليك اللثة وفى نفس الوقت يؤدي إلى إزالة الرواسب وبوقى الأكل.



فرش الأسنان المختلفة اليدوية والميكانيكية.

وطريقة استعمال الفرشاة سهلة ولكنها تامة بالنسبة لل فك العلوى حيث نبدأ من اللثة أعلى الأسنان ونتجه إلى أسفل من احتكاك وتلاصق مع اللثة والأسنان ثم نعيد الكرة في نفس الاتجاه وليس عكس الاتجاه .

وبالنسبة للأسنان السفلية نبدأ من اللثة تحت الأسنان ونصعد في اتجاه علوى وبحركة واحدة ثم نعيد الكرة في نفس الاتجاه العلوى وليس إلى أعلى أو أسفل كما يعمل بعض الناس.

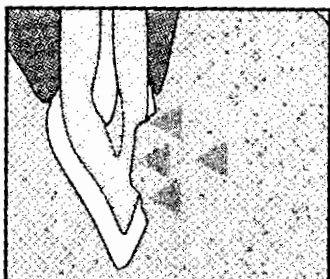
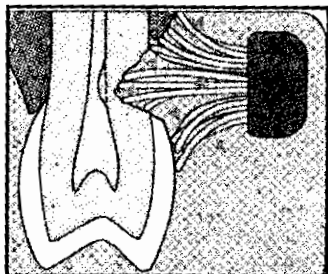


الطرق الصحيحة لاستخدام الفرشاة، إمرار الشعيرات من اللثة حتى الأسطح الخارجية للأسنان. ثم إدخال الشعيرات بين الأسنان لتنظيف الأماكن البينية.

ماذا يحدث عندما نستعمل الفرشاة بطريقة خاطئة؟

بعض الناس أو المرضى يستعملون فرشاة الأسنان بطريقة رأسية صاعدة هابطة «من تحت لفوق»، وهذا يؤدي إلى تجريح في اللثة ومحاولة زعزعتها من أماكنها الأصلية، إذن فالصحيح هو استخدامها في اتجاه واحد إلى أعلى بالنسبة لأسنان الفك السفلي

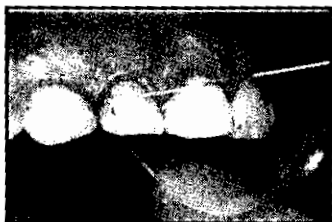وإلى أسفل بالنسبة لأسنان الفك العلوى، وبعض الناس- أيضا- يستعملون الفرشاة بطريقة أفقية ضد سطح الأسنان وهذا يؤدي إلى تآكل عنق الأسنان وتكوين فجوات وتآكلات بعنق الأسنان تحتاج إلى الحشو أو التركيبات الأخرى.



الطريقة الثانية: استعمال مسلك الأسنان أو سلاكة الأسنان وهذه هامة بعد الوجبات، حيث إن قطعة الخشب أو العصاة الخشبية الرفيعة تدخل بين الأسنان ويمكن تحريكها إلى اليمين وإلى اليسار لكي تخرج بواقي الأكل من بين الأسنان واللثة وهى بهذا تقوم بعمليتين نظافة من بواقي الأكل وتدليك للثة.


الطريقة الثالثة: استعمال الخيط. وهو نوع معين من الخيط أو ما كان يعرف عند أجدادنا بالقتلة، والخيط الآن مغطى بطبقة من الشمع يدخل بين الأسنان ثم يتجه بها نحو سطح السن بتلاصق شديد لكي يمر بين سطح السن واللثة ثم يعود به إلى مكانه ويتجه به

إلى السن الأخرى، ومفعوله رائع من ناحية التدليك وبعث النشاط في أنسجة اللثة وأيضاً إزالة تجمعات ورواسب الأكل.



طريقة استعمال الخيط الطبى
إدخاله برفق بين الأسنان وتمهيره
على الأسطح الجانبية للأسنان أماما
وخلفا.


الطريقة الرابعة: هناك طرق كهربائية حديثة مثل فرشاة الأسنان الكهربائية، والجهاز الذى يقوم ببعث المياه تحت ضغط شديد أو تحت ضغط نفاس ويعرف بـ (Water Pik).



أدوات تنظيف الأسنان (الخيط الطبى - خلة الأسنان -
خلة مطاوية لتدليك اللثة - فرشاة بين الأسنان).

وهذا الجهاز عبارة عن جهاز كهربائى صغير يتواجد فى حمام المريض وبه علبة تحتوى على مياه من مياه الصنبور العادية يملؤها المريض بالمياه ثم يستعمل أداة التنظيف وهى عبارة عن قلم صغير له

فتحة يوجهها المريض إلى أسنانه، وبالتحكم فى مفتاح لضبط المياه تنبعث المياه تحت ضغط شديد لتزيل الرواسب من فم المريض وهذا الجهاز مفيد جدا حيث إن انبعاث المياه تحت ضغط شديد يزيل الرواسب وبواقى الأكل.



جهاز ضخ المياه بقوة لتنظيف ما بين الأسنان.

والسؤال الآن.. أى هذه الطرق نستعمل؟ وهل نستعمل واحدة منها أو كلها مجتمعة؟.. والرد على ذلك أنه على الأقل أو على أضعف الاحتمال نتوقع أن يستعمل المريض واحدة منها بدقة ولكن من الأفضل أن يستعملها كلها مجتمعة.

وأملى كبير بعد قراءة هذا الكتاب بدء علاقة من الحب بينك وبين أسنانك وأن تستعمل أغلب هذه الطرق مجتمعة.

الفصل السادس

الوقاية

- فرشاة الأسنان ومعجون الأسنان.
- زيارة طبيب الأسنان .
- تخصصات طب الأسنان.
- الفريق الفنى لطب الأسنان.

الوقاية

فرشاة الأسنان ومعجون الأسنان :



كثيرا ما يسألنى المريض.. أى فرشاة للأسنان تفضل استعمالها؟..
إننى عادة قد أوقفت استعمال الفرشاة لأن لثتى تدمى لمجرد
استعمالها.. أهنالك فرشاة معينة تفضل أن أستعملها؟

والإجابة هنا بسيطة.. إن فرشاة الأسنان ليست هى الغاية، بل
هى وسيلة لنظافة الفم والأسنان، وفرشاة الأسنان بشكلها المتطور
وبصورتها المتوفرة فى جميع الأسواق مناسبة للاستعمال فى الفم، كل
ما هناك أن استعمال الفرشاة بالطريقة الصحيحة هو الأمر الأهم..
وكما سبق أن ذكرنا أن استعمال الفرشاة بطريقة عرضية - أفقية -
قد تسبب تآكلا فى عنق الأسنان، وأن استعمالها بطريقة رأسية فى
الاتجاهين قد يسبب التهابات فى اللثة، وأن استعمالها بطريقة
عشوائية قد يسبب التهابات فى اللثة وتآكلا فى الأسنان..

إذن.. العامل الأهم هنا هو ليس نوعية الفرشاة ولكن هو طريقة
استعمال فرشاة الأسنان بصورة صحيحة.

وقد تخصصت الشركات الآن فى إنتاج نوعيات كثيرة من فرش
الأسنان تناسب كل منها المريض ومكان استعمالها. ونذكر على سبيل
المثال هنا:


النوع الأول: فرشاة الأسنان الخاصة بالأطفال، وهذه صغيرة الحجم تتناسب مع فم الطفل وأسنانه ولها شكل جذاب وألوان زاهية، وبعض الشركات قد تطورت بحيث جعلت يد الفرشاة على شكل دمىة أو لعبة، وأيضاً وضعت عليها الكثير من الرسوم الكاريكاتيرية التي تبهج الطفل وتجعل من الفرشاة شيئاً بهيجاً.



النوع الثانى: فرشاة الأسنان الخاصة بالبالغين، وقد بلغ من حرص طب الأسنان الحديث على الوقاية أن أنتجت نوعيات من فرشاة الأسنان تستعمل مرة واحدة وبها سائل يحتوى على معجون الأسنان للاستعمال مرة واحدة ثم تلقى، ومثل هذه النوعيات من فرشاة الأسنان نجده على متن خطوط الطيران العالمية وبعض الصيدليات فى الخارج وهو خاص بالمسافرين حيث إنه من الأوقع أو من العملى ألاّ يحمل المسافر معه فرشاة وأنبوبة لمعجون الأسنان، بل إنه من الأفضل أن يحمل فرشاة للأسنان تستعمل مرة واحدة ثم

تلقى ، وهناك فرش أسنان أخرى للمسافرين أيضا وهى عبارة عن فرشاة يمكن طيها لتصبح فى حجم علبة صغيرة وبها أيضا أنبوبة لمعجون الأسنان صغيرة الحجم.

النوع الثالث: من فرش الأسنان وهو لوظائف خاصة فى الفم حيث نجد أنه من المناطق الصعب تنظيفها المناطق التى بين أحد الضرسين أو بين الأضراس وبعضها، وهى منطقة مثلثة الشكل،



وعادة ما يؤدي عدم وصول النظافة إلى هذه المنطقة إلى التهاب اللثة المحصورة بين الضرسين ، ومن هنا قامت شركات فرش الأسنان بتصنيع فرشاة أسنان خاصة مثلثة الشكل ومدببة النهاية وهى عبارة عن مجموعة من الشعيرات فى حجم صغير يمكن الوصول بها إلى هذا الجزء من الفم وتنظيفه، وهذا النوع من الفرشاة هام جدا بالنسبة لأصحاب الأسنان المزدحمة ، حيث تزدهم الأسنان فى منطقة معينة ويصعب على المريض فى هذه الحالة تنظيفها بالفرشاة العادية.

||
||

||
||

||

||
||

||
||

||
||

||
||

||
||

||
||

||
||

||
||

||

||
||

||
||

||
||

بماذا يختلف معجون الأسنان من نوع لآخر؟

معجون الأسنان عبارة عن مادة منظفة توجد بها بعض المعطرات لتكسيبها رائحة وطعما نقيما مقبولا، وأيضا تحتوى على بعض حبيبات منظفة قد يكون لها مفعول شبيه بعملية الصنفرة بطريقة دقيقة أو بعملية الصقل، ويختلف المعجون تبعا لنوعية صقله للأسنان من نوع لآخر.

إذن.. ما هو النوع الأفضل؟

بالتأكيد أن عملية استعمال المعجون الذى يؤدى إلى صقل وتلميع الأسنان لشيء مبهج بالنسبة للمريض ، ولكن الواقع أن مثل هذا المعجون الذى يحتوى على حبيبات خشنة تزيل الرواسب ومادة البلاك من فوق الأسنان قد تزيل أيضا جزءا من الميناء، وبتكرار استعمال هذا المعجون الذى يسعد به الكثيرون - يؤدى هذا إلى حدوث خدوش بسطح الميناء أو بسطح العاج، وهذه الخدوش باستمرارها قد تؤدى إلى فقد الميناء وتآكلها وبالتالي دعوة التسوس إلى هذه الأسنان.

وماذا عن الحملة الدعائية التى تشنها الصحف والمجلات والإذاعات عن معجون المعاجين بالفلورين، وعن معجون الأسنان الذى يجعلك تأكل جميع أنواع الحلويات، وعن معجون الأسنان الذى يزيل البلاك ثم يوقف التسوس ، ثم ينهى كل مشاكلك مع

الأسنان.. هل هناك هذا المعجون السحري؟.. هل هناك هذا المعجون الذى يؤدى كل هذه الوظائف؟ هل مادة الفلورين الموجودة بالمعجون توقف حقا التسوس؟

إن الفلورين قد أثبت فاعليته فى التقليل من التسوس عندما يطبق منذ الطفولة ويستعمل بصورة منظمة ومدروسة، ولكن قيمة الفلورين الموجود بمعجون الأسنان قد تكون لها قيمة ثانوية.

إذن.. ما هو دور المعجون السحري الذى يقيك شر طبيب الأسنان؟

الواقع أن الدور السحري لمعجون الأسنان لا يوجد، وإنما هو دور معجون الأسنان وفرشاة الأسنان ودور آخر يعرف بالنظافة.. إذن.. فالغاية هى النظافة، والنظافة قد تحفظ أسنانك، وأيضا قد توقف الكثير من المضاعفات التى بدأت فى فمك بالفعل.

وأعرف كثيرا من الناس يحافظون على أسنانهم بشيء واحد وهو العناية المنزلية والنظافة، وهذا بالطبع بالإضافة إلى علاج طبيب الأسنان.

إذن.. فما علينا أن نوفره هو معجون أسنان لا يحتوى على مادة تسبب تآكل سطح الميناء، وفرشاة معقولة مع استمرارية فى استعمالها بصورة مثالية ثلاث مرات فى اليوم، وعقب كل وجبة إن تخلل اليوم تناول إحدى الوجبات الإضافية.

وفى الدول الأوروبية والولايات المتحدة يحمل الأطفال والسيدات والرجال فى حقائبهم فرشاة للأسنان ومعجوناً، بحيث لو تصادف أن تناول أحدهم وجبة خارجية أو ما يعرف (بالساندويتش) فإنه يسارع إلى الحمام لكي يغسل فمه بفرشاة الأسنان قبل أن يذهب إلى الطبيب.

وقد أصبحت هذه المسألة الآن فى الدول الأوروبية - والولايات المتحدة بصفة خاصة - أشبه بالإدمان، وبدأت الشركات بإمداد المواطنين بعبوات خاصة تعرف بعبوة العناية بالفم والأسنان.

ومما هو جدير بالذكر أنه فى السنوات الأخيرة بدأ استحداث بعض الطرق القديمة التى اندثرت فى مجال العناية بالفم والأسنان، وقد قام فريق من أطباء الأسنان وأطباء علاج اللثة بالولايات المتحدة الأمريكية بإدخال نوعية جديدة من العلاج كانت تستعمل فى القديم وهذه الطريقة هى استعمال مزيج من بيكربونات الصوديوم -

والمعروف عندنا باسم البيكربونات - وماء الأوكسجين حيث يقوم المريض أو المواطن بمزج ملعقة من بودرة أو مسحوق البيكربونات ببعض نقاط ماء الأوكسجين فى وعاء صغير، ثم يضع هذا المعجون على فرشاة الأسنان ويبدأ بتدليك أسنانه بالصورة المعتادة الصحيحة ثم يعقب هذا بغسل فمه العديس من المرات بكوب من الماء الدافئ المشبع بملح

الطعام، وملح الطعام له مفعول قابض لأنسجة اللثة

وبيكربونات الصوديوم لها مفعول تنظيفى وأيضاً تقوم بصقل الأسنان، وماء الأوكسجين معروف بقضائه على البكتريا وعلى الميكروبات وأى

إفرازات صديدية وأيضا مادة البلاك، وتستعمل هذه الطريقة فى الولايات المتحدة الأمريكية صباحا ومساء، ويقوم الطبيب بفحص فم المريض كل أسبوع لمعرفة مدى تقبله لهذا العلاج، وقد نالت هذه الطريقة الجديدة شعبية واضحة فى الولايات المتحدة، أثارت الكثير من المناقشات الحادة بين أصحاب المدارس المختلفة فى علاج اللثة.

ونصيحتى الخاصة فى هذا المجال: إن هذه الطريقة أنصح باتباعها لمرضى السكر، وأنصح بها أيضا للمرضى الذين لا يعتنون بفهمهم، والذين تكثر لديهم التقيحات والالتهابات، ولكن قد تكون هذه الطريقة جيدة إلى وقت محدد حيث إن استعمال الأوكسجين بصفة مستمرة قد يؤدى إلى نمو أنواع أخرى من الميكروبات، وأيضا استعمال بيكربونات الصوديوم قد يؤدى إلى حدوث خدوش بالمينا.


إذن.. فقد تكون هذه الطريقة ناجحة للعلاج، ولكن يجب أن تتم تحت الإشراف المناسب والاستعمال فى الوقت المناسب أيضا.
إذن.. بماذا ننصح مواطنينا فى مصر الآن؟..

أنصح كل أسرة بأن تذهب إلى الصيدلية لشراء طاقم جديد من فرش الأسنان لأبنائها، ثم يجتمعون حول مائدة مستديرة ويبدءون فى التدريب على الطريقة الصحيحة لاستعمال فرشاة الأسنان، ولا بأس من وضع بعض الحوافز للأطفال، ولا أرى أن تكون الحوافز هنا هى من الحلويات والأشياء السكرية؛ بل قد تكون الحوافز مثلا عبارة عن قلم

جديد لمن يواظب على استعمال فرشاة الأسنان، وليكن التسابق بين الأسرة فيمن تكون أسنانه أنظف وأنصح بياضا.

والسؤال هنا.. هل هناك طريقة يمكن أن يقيم بها أعضاء الأسرة أسنانهم؟

نعم.. هناك طريقة تستطيع الأسرة بواسطتها أن تقيم أسنانها، بل وأن تجعل مجال التنافس مشوقا، وهذه عبارة عن أقراص حمراء أو ملونة يضعها الإنسان في فمه ثم يقضمها بين أسنانه ويتركها لمدة دقائق مع قليل من الماء، ثم عليه أن ينظر إلى المرآة.. تلتقط هذه المادة الصبغية وتلتصق كل التراكمات الغذائية أو مسادة البلاك الموجودة في الفم.. وإن كثر تراكمها على أسطح الأسنان كان ذلك دليلا واضحا على عدم نظافة هذا الفم.. إذن فمثل هذا الشخص يجب أن يهتم بنظافته
أن يزداد معدل استعماله للفرشاة إلى أكثر من ثلاث مرات يوميا



أقراص استبيان وجود القلح أو ما يعرف بطبقة البلاك، وعند مضغها فإن طبقة البلاك الموجودة على الأسنان تتلوث باللون الأحمر.

وقد نرى هذا كثيرا فى إعلانات التليفزيون ، وأعتقد أن هذا جانب إيجابى من إعلانات الدعاية لفرش الأسنان .

ولكن.. ما هو الجانب السلبي فى الدعاية ؟

الجانب السلبي فى الدعاية هو أن بعض أنواع المعجون- والمرجع هنا هو صاحب الإعلان- يجعل الطفل يستطيع أن يتبادل كل ما يرغبه من الحلوى والسكريات حيث إن مشاكله مع الحلويات قد انتهت بوجود معجون الأسنان.. أو.. معجون المعاجين، ولا أريد أن أناقش قدرة هذا المعجون فى إزالة آثار الحلوى، ولكن ما أناقشه هنا هو فى الضرر الآخر المصاحب لكثرة تناول المريض أو الطفل للحلوى.. فنحن نعلم أن السكريات والنشويات لها كثير من الآثار الضارة، وأن احتياجات الجسم لهذه المواد هامة ولكنها محدودة، ولا يحتاج الشخص إلى تناول الكثير من قطع الجاتوه أو البقلاوة أو ما شابه ذلك لكى يفى باحتياجات جسمه، ومن المعروف أيضا أن المواد السكرية ضارة حيث تسبب السمنة، وتسبب لمن لديهم استعداد وراثى لمرض السكر زيادة فى احتمالات إصابتهم به، وهى ليست من المواد المفضل كثرة تناولها.

والواقع أن عملية التوازن الغذائى فى غاية الأهمية حيث يصبح


هناك توازن بين المواد النشوية والسكرية والبروتينية.

زيارة طبيب الأسنان:

هذا الموضوع قد يكون على جانب من الحساسية.

من هو طبيب الأسنان المناسب؟.. هل هناك طبيب مناسب لكل حالة؟

هل قد وصلت مهنة طب الأسنان إلى درجة عالية من التخصص بحيث يجب أن ندقق في الاختبار؟ إننا نعلم جيدا أن من يرغب في إزالة المصران الأعور عليه بالتوجه إلى جراح للبطن، وأن من

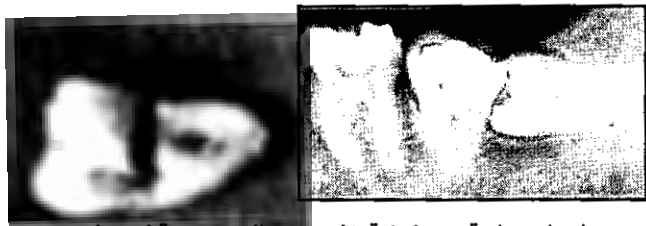


طقم جزئى لتعويض ما فقد
جزئيا من الأسنان مدعم
بمشبك قوى للأسنان.

يرغب في إزالة اللوزتين عليه بالتوجه إلى طبيب الأنف والأذن، ومن لديه مشكلة فى العظام يتوجه إلى طبيب العظام.. إلى آخر ذلك من التخصصات الدقيقة.

ولكن طب الأسنان قد فقد الميزة منذ حوالى خمسة وعشرين عاما حيث لم تكن هذه السمة واضحة ، يذهب الشخص إلى طبيب الأسنان لكى يقوم بخلع أسنانه أو خلع الضرس المصاب وكان هذا يمثل ثمانين بالمائة من عمل طبيب الأسنان، ثم يقوم بعمل تركيبية تكون عادة من البلاستيك بمشابك من السلك لربطها بالفم وهذا يعرف بتركيب طقم جزئى أو كامل ثم يقوم بإزالة الجير، وقد يكون

الطبيب متطورا بحيث لا يقوم بالخلع المباشر بل يقوم بقتل العصب وهذا ما عرف فى الأيام القديمة بوضع مادة تحتوى على بعض مكونات الزرنيخ أو الفينول لقتل العصب، ويصحب هذا عادة راحة للمريض ولكن سرعان ما يتحلل هذا العصب المقتول داخل الضرس لينفذ من الجذر ويكون خراجا.



إجراء جراحة تبين كيفية خلع ضرس العقل نتيجة لعدم ظهوره.

وقد يأتى إلى هذا الطبيب أيضا مريض يعانى آلاما فى الفك نتيجة عدم ظهور ضرس العقل وانحشاره فى عظام الفك فيقوم هذا الطبيب بإجراء جراحة ويزيل من العظم ما يكفى لإخراج هذا الضرس، وقد تستغرق هذه الجراحة ساعات وقد تتم أو قد لا تتم. كان هذا هو الطبيب منذ خمسة وعشرين عاما هنا فى مصر، وهذا الطبيب يعرف حتى الآن بالممارس العام، إنه يؤدى كل شىء بدرجات متفاوتة من الكفاءة ولكنه يستطيع العلاج.

قد تكون الصورة المثالية للطبيب الممارس العام هى أن يتولى تشخيص العلاج وأداء كل شىء فى مقدوره ثم أن يحول هذا الجزء

المتبقى الذى يحتاج إلى تخصص إلى طبيب متخصص ويتطور الزمن وبنمو علوم طب الأسنان وتقدم الأبحاث بها ازداد التخصص وأصبحت تخصصات طب الأسنان على درجة عالية من الدقة، وقد لا أكون مغاليا إذا ذكرت أن بالولايات المتحدة الأمريكية أطباء متخصصين فى علاج ضرس العقل وآخرين متخصصين فى تركيب الأطقم وما شابه ذلك.

إن.. ما هى تخصصات طب الأسنان؟

تخصصات طب الأسنان:

وعندما نذكر تخصصات طب الأسنان نعود أيضا إلى الإنسان.. موضوعنا الأساسى، يمر الإنسان بمراحل مختلفة تبدأ بالطفولة، وهنا تحتاج أسنانه إلى عناية خاصة، ولذا فقد وفر لنا طب الأسنان الحديث طبيبا متخصصا فى طب أسنان الأطفال، والطفولة يصاحبها تعليم وإرشاد وتوعية، ولذا فقد لزمنا هنا تخصص هام جدا ألا وهو طب الأسنان الوقائى ووظيفته الإرشاد، التعليم، توجيه الأطفال، وضع المناهج فى الكليات والمدارس لتوعية الجميع نحو العناية بأسنانهم.

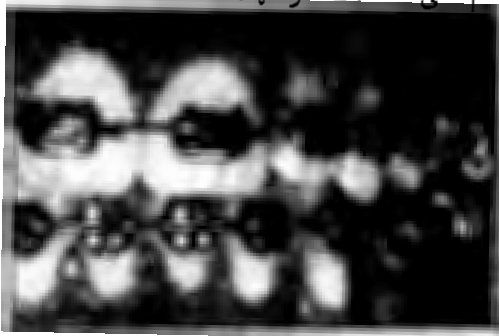ومن الأمثلة الأمريكية المعروفة.. (إن تفاحة يوميا تبعدك عن طبيب الأسنان نهائيا).. وهذا مثل واقعى حيث إن ثمرة التفاح خشنة الملمس وإن احتكاكها بالأسنان يسبب نوعا من النظافة ونوعا من المساج للثة وذلك علاوة على فوائد التفاح الأخرى القيمة للجسم،

ونظرا للأحوال الاقتصادية اليوم وعدم توفر التفاح بهذه الصورة الاقتصادية فإننى أنصح هنا بأن استعمال الجزر قد يؤدي إلى نفس المفعول، والجزر له أيضا من الفوائد الجانبية ما لا يقل عن التفاح وخاصة بالنسبة للنظر .

ومن المدهش أيضا أننا نجد فى صعيد مصر الكثير من الأسنان الصحيحة الجميلة واللثة الطبيعية بصورة مدهشة، وهذا يرجع إلى عادة امتصاص قصب السكر، ولا أقصد هنا مفعول السكر نفسه وإنما أقصد احتكاك ألياف قصب السكر بأسنان الإنسان وبلثته مما يجعلها قوية شديدة التحمل. ونعود هنا إلى تخصصات طب الأسنان، هناك تخصص طب الأسنان الوقائى وهو على درجة قصوى من الأهمية، وطب الأسنان الوقائى يتعامل مع المريض أو مع الإنسان فى جميع مراحل حياته منذ الطفولة إلى الكهولة.

وعندما تنبت أسنان الإنسان فإنه يحتاج إلى كشف دورى، يحتاج إلى اكتشاف دائم للتسويس وهنا يأتى دور الممارس العام الذى يتوفر فى منشآت الصحة المدرسية ويتوفر أيضا فى المستشفيات وفى كل المؤسسات الطبية حيث يقوم باكتشاف كافة أنواع أمراض الفم والأسنان، ولا يفوتنى هنا أن طب الأسنان الوقائى يقوم أيضا بإعداد الدراسات والإحصائيات التى تسجل حالة طب الأسنان فى مكان معين من الدولة.

وعندما يصاب الطفل بالتسوس، أو عندما تصاب أسنان الإنسان بالتسوس فإنه يحتاج إلى طبيب يعرف بطبيب الحشو أو العلاج التحفظي، والعلاج التحفظي أو التركيبات الصناعية سواء كانت جذورا أم أطقما ثابتة تعرف بالاستعاضة الصناعية، إذن فالاستعاضة الصناعية تنقسم إلى تركيبات ثابتة وتركيبات متحركة أو تركيبات من نوعيات أخرى، والعلاج التحفظي يشمل جميع الحشوات التي توضع في الفم على اختلاف أنواعها.



أسنان في مرحلة التقويم.

ونلاحظ جميعا أن بعض الأطفال يشبون وأسنانهم بها عيوب تنظيمية منها بروز الفكين ومنها ازدحام الفك العلوى والسفلى..ومن هنا كانت الضرورة ماسة لطبيب يتولى إعادة هذه الأشكال الى مكانها الطبيعي.. وهنا يأتى دور طبيب التقويم .

ومما لاشك فيه أن العلاج الجراحي لا يزال له الدور الكبير في علاجات الفم والأسنان، ضرس العقل المحشور وتكون بعض الأورام وتكون بعض الأجسام المتكيسة في الفم والجراحات المختلفة وهنا يأتي دور الطبيب جراح الفم والأسنان وهذا تخصص قائم بذاته.



بعد الجراحة



قبل الجراحة

صورة تشوه كامل بعد حادثة مروعة وقد تم استخدام تركيبات الاستعاضة للوجه والفكين.

وقد تطور هذا التخصص في السنوات الأخيرة بحيث أصبح يتولى كل إصابات الوجه والفكين والأورام الخاصة بهما وإصابات الحروب وإصابات الحوادث.. وتعويض كل ما يفقد من الوجه بواسطة الاستعاضة الصناعية المتخصصة في هذا المجال الجراحي بحيث أصبح من الممكن تعويض المريض بأنف صناعي أو أذن صناعية أو عين صناعية أو فك كامل، وهذا التخصص يعرف بجراحة الوجه والفكين ويتزامن في العلاج مع الاستعاضة الصناعية للوجه

والفكين ، وقد أصبح هذا التخصص فى العالم تخصصا هاما خاصة
لعلاج مشوهى الحرب ومصابى الحوادث الضخمة.

ومن الأقسام والتخصصات الهامة أيضا والتي تتبع أقساما كالحشو
تخصص يعرف بعلاج العصب وهو علاج الجذور بداخل العصب ،
وهذا التخصص أصبح له من الحيوية الشديدة والأهمية الشديدة فى
عصرنا الحالى حيث إن الخلع قد أصبح علاجا غير مرغوب ، ومن
هنا كان علاج العصب هاما جدا حيث يعتمد عليه عدم الخلع .

وعلاج اللثة بجميع أنواعها وجراحاتها المختلفة أصبح له الآن
مكان بارز فى طب الأسنان الحديث.

وهناك تخصص جديد بدأ ظهوره منذ أكثر من مائة عام وأصبح له
مجال كبير ومكان واضح فى طب الأسنان - سنتعرض له فى جزء
خاص من هذا الكتاب - ألا وهو مجال زرع الأسنان وإعادة بناء
عظام الفكين .

إن.. ما هو دور المواطن العادى؟

عليه بالتوجه إلى طبيبه الخاص الذى قد يكون ممارسا عاما أو قد
يكون طبيبا متخصصا، وعليه بسؤاله النصيحة .
ولقد جرى العرف الآن على أن يحتوى المكان العلاجى على أطباء
متخصصين أى أن يكون بمثابة مستشفى صغيرا يحتوى على فريق
من الأطباء كل منهم يمثل تخصصا معيناً، وهذه هى الطريقة المتكاملة
فى العلاج أو طريقة الفريق .

ولا يفوتنا قبل الانتهاء من هذه النقطة التعرض إلى جزء هام جدا أفضل أن يكون له مكان آخر ألا وهو العلاج الفنى أو القسم الفنى المكمل لطب الأسنان، أو القسم الذى يتولى صنع التركيبات المختلفة.. وهذا يحتاج إلى جزء كامل للشرح .

الفريق الفنى لطب الأسنان

إن علاج طب الأسنان عبارة عن أداء متكامل أو قد نقول عمل يتولاه ثلاثة أشخاص.. المريض باحتياجه، والطبيب بعلاجه، والفنى بالمرحلة التنفيذية.

إذن فهو ثلاثى لا يتجزأ، وكأى عمل تكون مكوناته أكثر من وحدة واحدة لابد أن تتكامل أجزاءه الثلاثة لكى يتكامل.

أولاً: دور المريض هو الذهاب فى الوقت المناسب إلى طبيب الأسنان المتخصص أو الممارس العام إذن فدوره هنا هو الحصول على المشورة فى الوقت المناسب..

ثانياً: عليه بالثقة الكاملة فى طبيب الأسنان الذى يعالجه.

ثالثاً: عندما تتوفر الثقة فلا بد أن يكون هناك تعاون كامل وسماع

للإرشادات الخاصة بطبيب الأسنان.

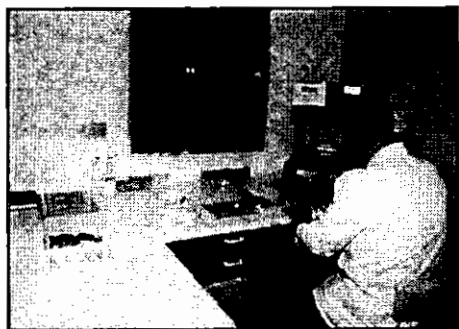
ما هو دور طبيب الأسنان ؟

إن دور طبيب الأسنان هو امتداد للقسم الذى أداه طبيب الأسنان يوم تخرجه، عليه أن يبذل أقصى ما يمكن من جهد وأن يستغل كل

ما لديه من معلومات لعلاج هذا المريض بالصورة المثلى، وطبيب الأسنان لابد أن تنشأ بينه وبين المريض علاقة صداقة ممتازة تسهل كل الأعمال وتعطى مزيدا من التعاون بين الاثنين.

وعادة ما يقابل طبيب الأسنان نوعيات مختلفة من المرضى، منهم العصبى ومنهم غير العصبى ومنهم ما لا يهتمه أى شىء ومنهم من يثير المشاكل فى كل شىء، وبالطبع فإن على الطبيب أن يتعامل مع كل نوعية منهم، وألا تنشأ هناك أى نوع من الحساسية من أى مريض، لأن المريض دائما على حق وهو الذى يحتاج إلى الرعاية.

ما هو دور الفنئ ؟



يقوم الفنئ بتنفيذ كل المراحل الصناعية سواء أكانت تجهيز طقم كامل أم جسرا ثابتا أم جسرا متحركا أو حشوة مصبوبة أو أداة لتقويم الأسنان.. أو أى شىء مشابه لذلك ...

وعليه أولا أن يكون دقيقا فى مهنته ، محبا لعمله ، وذلك بالإضافة إلى دوره الأساسى فى أن يتلقى تعليمات الطبيب ونصائحه وينفذها بكل دقة حيث إن الطبيب هو الذى يعلم تماما ما تحتاجه الحالة ، بينما الفنى يعلم ما تحتاجه هذه الحالة من مهارة ومواد مناسبة ، وهنا تجتمع المهارة الطبية فى التشخيص والمهارة الفنية فى التنفيذ.

وبهذا الشرح البسيط لثلاثى العمل فى طب الأسنان نكون قد أوضحنا أن تكامل طب الأسنان فى العمل يحتاج إلى مريض متفهم واع متعاون وطبيب دارس متخصص مخلص فى عمله وفنى ذى مهارة يدوية وخلفية فنية. وهذا الثلاثى يكتمل - بالطبع - بتوفر الأجهزة والمعدات المناسبة والحديثة اللازمة لعلاج كل حالة والتي تناسب كل تخصص.

الفصل السابع

إصابات وأمراض الأسنان

- التسوس.
- التهاب اللثة.
- الخلع.
- العلاج.

أمراض الأسنان

أما الآن فلنرجع ثانية إلى موضوعنا، إن الطفل فى مرحلة الرضاعة قد يتعرض لأوضاع معينة أثناء النوم ولبعض العادات التى تنشأ أثناء فترة الرضاعة مما قد يكون له تأثير مباشر على نمو الفكين وعلى شكلتهما فى المستقبل ، وأيضا على وضع الأسنان مما يحتاج بعد ذلك إلى علاج متخصص.

وماذا عن فترة الطفولة؟ والسؤال بالتحديد ماذا يمكن أن يحدث للأسنان اللبنية أثناء فترة الطفولة؟ وهنا نجد أنه من الأفضل أن ينقسم حديثنا إلى قسمين :

القسم الأول: ويختص بالإصابات التى قد تحدث بعد الولادة أو الإصابات التى تحدث بعد نمو الأسنان.

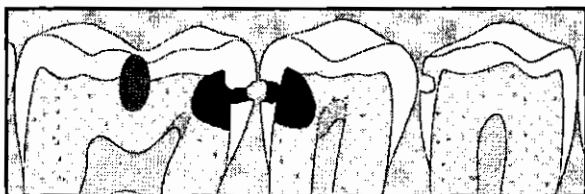
والقسم الثانى: إصابات بالأسنان نفسها وهذا ما ذكرناه بالعيوب الخلقية أو التشوهات، أما عن الإصابات التى تحدث بعد نمو الأسنان فأهمها:

أمراض الأسنان :

١ - التسوس:

نظريات التسوس عديدة ولكن أبسطها أن تتراكم المواد الغذائية فى أحد أركان الفم بين الأسنان أو تترك بدون نظافة أو غسيل،

وعندئذ تتخمر هذه المواد الغذائية بعد ساعات وينتج عن تخمرها إفرازات معينة، هذه الإفرازات حمضية، وهذه الإفرازات الحمضية تهاجم الميناء التي تغطي الأسنان وتسبب بعض التآكل السطحي بها ذلك علاوة على الميكروبات التي تتكاثر في مثل هذه الأجواء مثل عدم النظافة، عدم حركة الأنسجة في هذه المنطقة، تراكم الأغذية والإفرازات..




صورة توضح تآكل سطح الأسنان نتيجة تجمع الإفرازات والميكروبات على الميناء.

تتكاثر الميكروبات وتكون مزرعة ميكروبية حيث تبدأ هذه الميكروبات أيضا في مهاجمة اللثة والأسنان . ويبدأ التسوس عادة بفقدان سطح الميناء لونه الأبيض الناصع وبالتآكل السطحي.

والميناء عندما تتآكل تكشف عن طبقة تسمى (السنين) وهي طبقة أقل صلابة، ومن هنا يبدأ لون أصفر في الظهور، وعندما يتزايد التسوس يزداد اللون الأصفر ميلا إلى السواد ويظهر التسوس عادة في أسطح الضروس متتبعا النتوءات التشريحية، ويظهر في سطح

الأسنان الأمامية وغالبا في منطقة العنق ثم يبدأ اللون الأسود في التحول إلى فجوة.



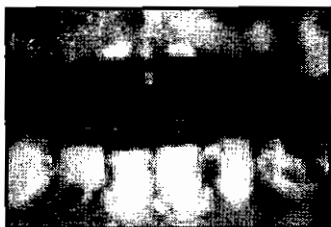يتحول اللون الأسود إلى فجوة.

وذلك عندما تبدأ المواد المكونة للسن وهي (السنين) والميناء في التآكل نتيجة مهاجمة البكتيريا والإفرازات، وعند التآكل تنشأ فجوة.. ومن هنا نجد أن لدينا نوعين من التشوهات، بقعة سوداء ثم فجوة.. وتبدأ الفجوة في دعوة المواد الغذائية إليها وعندما تمتلئ تلك الفجوة بالمواد الغذائية تزداد حالة عدم نظافة المنطقة حيث تدعو المواد الغذائية إلى زيادة التسوس وتبدأ الفجوة تتسع وتخترق بقايا جدار (السنين) حتى تصل إلى لب السن الذي يحتوى على الأوعية الدموية والأعصاب، وهنا يصاب المريض بألم شديد ويذهب إلى طبيب الأسنان عادة للخلع.

ماذا يحدث خلال هذه التصورات التي سبق ذكرها ؟

أولا: تشوه نتيجة اللون الأسود أو نتيجة الفجوة .

ثانياً: تراكم المواد الغذائية فى هذه الفجوات.

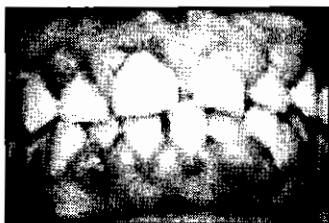


ثالثاً: حساسية شديدة للماء
المثلج أو الساخن أو لأكلات
ساخنة أو الهواء. رابعاً: ألم
شديد عندما يصل الدم إلى
العصب أو اللب.

ما هو العلاج فى هذه الحالة ؟

التوجه إلى طبيب الأسنان ليس للخلع وإنما لعلاج العصب الذى
يعقبه علاجات أخرى سنتطرق إليها فى وقت آخر.

٢- التهابات اللثة ؟




لثة ملتهبة.

اللثة:

اللثة تحيط بالأسنان من كل جانب. ومن هنا فإن كانت هذه
الإفرازات الحمضية والميكروبات تهاجم الأسنان فهى بالضرورة
ستهاجم اللثة، ومهاجمة اللثة أمر سهل حيث إنها نسيج رخو،

وتبدأ المهاجمة بالتهاب سطحي عادة ما تكون ظواهره إدماء عندما تلمس اللثة فرشاة الأسنان أو أى جزء من أكل صلب كالخبز أو ما شابه ذلك، عندئذ يشعر المريض أن فمه يدمى من أى لمسه. ثم تزداد عملية الالتهاب وتزداد مهاجمة الميكروبات أو المزيد من الميكروبات والإفرازات للثة فتفصل ما بينها وبين الأسنان حيث إن اللثة تلتصق بصورة مميزة أو بصورة خاصة بالأسنان، وعندما يفقد هذا الجزء من اللثة التصاقه بالأسنان فإنه يصبح معرضا لأية حركة فى الفم مثل حركة المواد الغذائية فيصبح غير مدعم، وعادة ما يبدو هذا الجزء فى الفم واضح الالتهاب أرجوانى اللون. وبازدياد عدم العناية وعدم العلاج يزداد هذا الفراغ ما بين السن واللثة ويكون ما يعرف بالجيب، وهنا يبدأ الجيب فى دعوة المواد الغذائية، وتبدأ الالتهابات فى الحدوث فى الجيب نفسه، فيزداد الجيب عمقا بين السن وسطح اللثة الداخلى وتبدأ الإفرازات الصديدية فى الظهور وهذا ما عرف فى الأيام الماضية باسم (البيوريا) والبيوريا كلمة معناها وجود صديد فى اللثة.

ومع هذه الالتهابات لا بد أن نتوقع أن شيئا آخر سيحدث حيث إن هناك نسيجا آخر موجودا لا بد ألا نغفله.. ألا وهو العظم، والعظم نسيج يتفاعل مع الالتهابات أيضا، ففى وجود هذه الالتهابات يبدأ العظم فى التأثر وتكون النتيجة تآكل العظم، وتتآكل العظام المحيطة بجذور الأسنان.



تآكل اللثة.

وعندما يزور المريض طبيب الأسنان يستطيع أن يريه هذا أو أن يشاهده على صورة الأشعة .

والعظام أو العظم مادة تكسر الأشعة أو تعكس الأشعة المارة بها وتبدو معتمة بيضاء فى صورة الأشعة بينما تبدو الأنسجة الرخوة كاللثة واللسان وما شابه ذلك سوداء فى الأشعة، وسنجد السن أيضا يبدو لونه أبيض لأنه نسيج صلب ونجد أن كمية العظم حوله قد تناقصت بشكل عمودى وحل محلها نسيج أسود وهذا يعنى أن العظام قد تآكلت حول جذور الضرس.

وماذا يحدث بعد تآكل العظام ؟

مما هو معروف، أن الأسنان تستمد تماسكها فى الفك بالعظام والأنسجة الرخوة علاوة على أنسجة مطاطة أخرى، وبتآكل العظام تفقد الأسنان ثباتها فى الفك وتبدأ فى الحركة وهذا ما يعرف

بخلخلة الأسنان، وتمر خلخلة الأسنان بمراحل عدة، مرحلة أولى يمكن علاجها، مرحلة ثانية من الصعب تداركها ثم مرحلة ثالثة وهذه يتم فيها خلع السن.

ماذا يحدث عندما نخلع هذا السن؟

٣ - الخلع وأضراره:

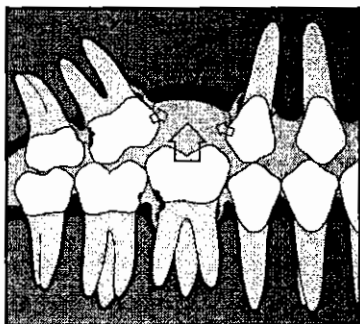
بعد التسوس يحدث التهاب اللثة وتكون الجيوب وتآكل العظام ثم خلع السن.

يحدث فراغ في تجويف الفم، إن كان في المنطقة الأمامية فهو فراغ تشويهي، وإن كان في المنطقة الخلفية فهو أقل تشويها ولكنه بلا شك فراغ يقلل من وظيفة الفم. والفم تصطف فيه الأسنان كما تترايط حبات المسبحة، فلو نزعنا إحدى حبات هذه المسبحة لتركت فراغا ولم تعد المسبحة كما كانت. شكلا أو عددا أو وظيفة، ماذا يحدث للمسبحة عندما ترفع إحدى حباتها؟..

لا بد من أن نعيد التصاق الحبات الأخرى وإلا انقطعت استمرارية المسبحة وهذا يحدث في الأسنان أيضا.

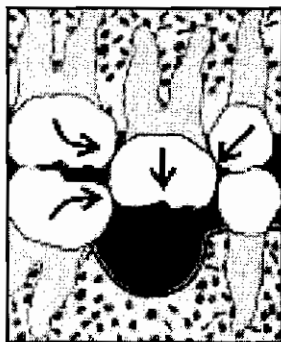
إننا عندما نخلع سنًا ينقطع اتصال الأسنان ببعضها، والأسنان فد تعودت على هذا الوضع من حيث إنه وضع عضلى وفسىولوجى، ومن هنا تحدث عدة تغيرات:

١ - تبدأ الأسنان في الحركة نحو الأمام في محاولة لإقفال هذا الفراغ، وهذا يحتاج إلى وقت طويل.



صورة توضح نتائج خلع ضرس واحد من مكانه وما يعقب ذلك من تدمير التكامل الحيوى بداخل الفم واعوجاجاً بالأسنان.

٢ - عندما يقفل هذا الفراغ الذى تكون بخلع هذا السن فإن الأسنان تفقد وضعها الطبيعى وتبدأ الميل فى اتجاهات مختلفة مكونة علاقة غير عادية بالأسنان التى تجاورها والأسنان التى تواجهها فى الفك الآخر.



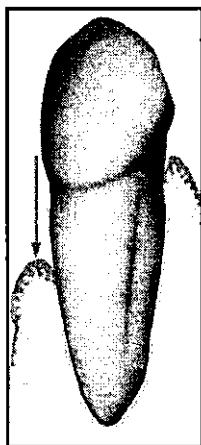
٣ - نتيجة هذه الحركة تتكون فراغات بين الأسنان وتصبح مواتية لبواقي الأكل للتجمع فيها.

٤ - تعودت الأسنان في الفك العلوى أن تلتقى مع الأسنان في الفك السفلى ، وهذا الالتقاء يكون عادة عند نقطة معينة ، وكوضع عادى عندما ترفع نقطة الالتقاء فى مكان معين فإن السن التى تواجهها تفقد هذا من مشاكل التسوس والتهاب اللثة . الحد ، أو تفقد هذه السن نقطة الوقوف ، ومن هنا تبدأ السن فى الفك المقابل فى التحرك محاولة إيجاد سطح تقابله وتلتقى به فيما يعرف بالإطباق ، ومن هنا يبدأ السن أو الضرس فى الحركة لمحاولة إيجاد هذا الإطباق.

ماذا يحدث نتيجة هذا ؟

عندما يتحرك الضرس إلى أعلى أو إلى أسفل فإن الجذور تبدأ فى الظهور ، والجذور بطبيعتها لا تتحمل التعرض للعب أو المواد التى يتناولها المريض كالمواد الساخنة والباردة لأن الجذور تكون عادة مدفونة فى عظام الفك ، وبمجرد انكشاف هذه الجذور تبدأ الحساسية الشديدة ، فإن لم يتدارك الطبيب هذه الحالة يزداد ارتفاع الضرس أو انخفاضه حتى تتعري الجذور تماما ثم يبدأ الضرس فى فقدان تماسكه بالعظم ويبدأ فى التخلخل حتى نصل إلى حالة أخرى وهى حالة فقد السن الآخر .

انحسار اللثة من حول
السن وتعرى الجذر.



والقصة تستمر فى حلقة متصلة، إن فقدنا سنا أخرى ازدادت
الحلقة اتساعا.


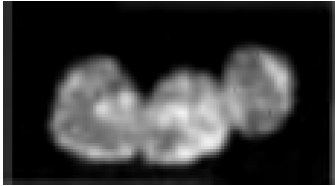
بماذا يعرف هذا المريض الذى فقد سنا أو سنين؟ يعرف بالمريض
ذى الفم الأورد الجزئى أو المريض الفاقد جزئيا لأسنانه.

العلاج:

يمكن علاجه بنوعين من العلاج:

أولاً: بكبار ثابتة قد تكون من الذهب أو البورسلين حالياً.

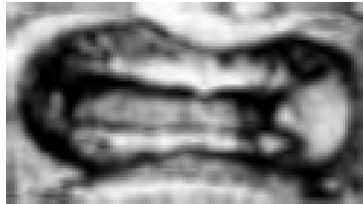ثانياً: يمكن علاجه بكبار متحركة ، وهذا ما يعرف بالأطقم
الجزئية.



علاج مريض فقد سنا أو سنين.

وماذا يحدث لو أن هذا المريض أهمل باقى أسنانه وتداعى
الأسنان والأضراس واحدا بعد الآخر ؟ يصل المريض إلى حالة فقد
الأسنان بالكامل وهو يعرف بالمريض ذى القم الأورد أو المريض الفاقد
أسنانه بالكامل.

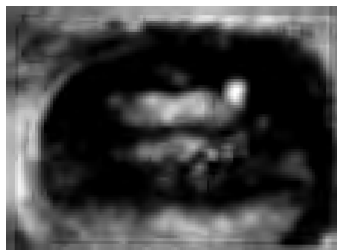
مريض فقد كل أسنانه
(أدر).



سؤال.. ما هى أنواع العلاج التى يمكن أن يتلقاها مثل هذا
المريض؟

هناك علاج بطقم متحرك وهذا هو الطقم المعروف بالطقم الكامل،
ولكن الطب الحديث اليوم قد وفر لنا الإمكانيات العظيمة والناجحة

لإيجاد طقم ثابت وهو ما يعرف بزراع الأسنان أو غرس الأسنان فى الفكين.



صور لغرسات بغم أدرر تماما.

عزيزى القارئ.. كان ما سبق دورة سريعة، دورة حياة الأسنان فى صورة مبسطة، منذ فترة الحمل حين تتكون البراعم وفترة الرضاعة وفترة الطفولة حيث تنشأ الأسنان اللبنية ثم تأتى الأسنان الدائمة فى فترة البلوغ أو فى بدء فترة البلوغ.

وفى هذه الدورة تعرضت لكيفية إصابة الأسنان وفقدانها عن طريق التسوس أو التهابات اللثة.

نقطة أخيرة أضيفها إلى هذا الموضوع أو إلى هذا الجزء.. هل التسوس وأمراض اللثة هما السببان الوحيدان لفقد الأسنان؟.

الإجابة..أولا.. يمكن أن يفقد المريض أسنانه نتيجة حادثة إصابة وقوع، أو أثناء رياضة عنيفة كالملاكمة.

ثانياً.. ويمكن أيضاً أن يفقد المريض أسنانه نتيجة علاج حتمى،
علاج تجميلي يضطر فيه الطبيب أن يخلع بعض الأسنان.

ثالثاً.. يمكن أن يكون المريض فاقداً لأسنانه كعيب خلقي وقد
يكون فقداً جزئياً أو فقداً كاملاً.

رابعاً.. يمكن أيضاً أن يتعرض المريض لأمراض معينة أو
إشعاعات خاصة أثناء علاج بعض الأورام وهذا قد يؤثر في تماسك
أسنانه وهو سبب آخر لفقد الأسنان.

ومن هنا يمكن تلخيص كل ما ذكر في أن فقد الإنسان للأسنان
اللبنية أو الدائمة قد يكون إما عن طريق التسوس وإما عن طريق
التهاب اللثة نتيجة تآكل العظم أو التهاب اللثة وتكون الجيوب ثم
تآكل العظام وإما عن طريق الإصابة العارضة.

الفصل الثامن

علاج تشوه الأسنان الأمامية

- تشوه الأسنان الأمامية نتيجة عيوب خلقية.
- تشوه الأسنان نتيجة التسوس.
- تشوه الأسنان نتيجة انحسار اللثة وتعري الجذور.
- علاج فقد الأسنان الأمامية.

علاج تشوه الأسنان

● تشوه الأسنان الأمامية نتيجة عيوب خلقية



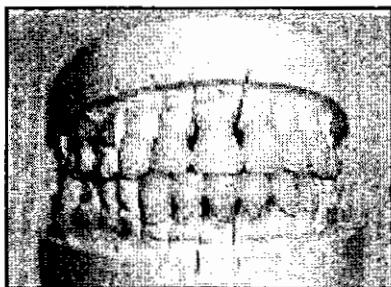
انحسار اللثة وتآكل فى عنق الأسنان الأمامية.

ويعالج هذا النوع من التشوه عادة بتغطية الأسنان بالكامل- أى عمل طربوش ونظرا لأهمية الأسنان من الناحية الجمالية فيفضل عمل الغطاء بمواد تعطى الشكل الجمالى والوظيفى وغير قابل للتشكل أو التلون بالاستعمال وقد تكون التغطية بواسطة:

١- غطاء بلاستيك بلون الأسنان وهذا النوع معرض للتآكل وامتصاص الصبغات المختلفة ويعتبر استعمال غطاء بلاستيك الآن بصورة علاجية مؤقتة فقط.

٢- غطاء من مادة الكمبوزيت وهى مادة ذات شكل جمالى وتمتاز بالصلابة وإن ثبت أن صلاحيتها محدودة لعدة سنوات.

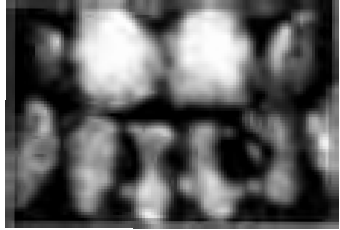
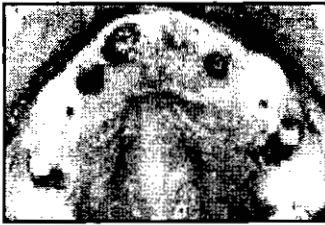
٣- استعمال البورسلين المتحد بالمعدن. وهذا النوع من التركيبات أو الغطاء يمتاز بالدقة والإحكام نظرا لأن الجزء المتبقى من السن يحاط بالمعدن بإحكام دقيق ومن هنا كان تسرب اللعاب إلى السن غير متوقع. وتتحد بودرة البورسلين بالمعدن تحت درجات حرارة عالية لتكون سطحاً ناصع البياض مصقولاً ولامعاً. يمكن تغيير لونه حسب احتياج المريض. كما يمكن إضافة الصبغات المختلفة إليه لتضفى عليه صفات طبيعية ولا يتأثر البورسلين بالاستعمال أو الصبغات.



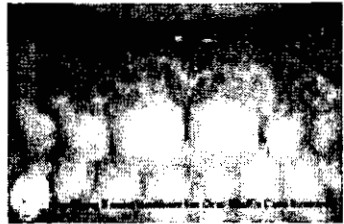
علاج تشوه الأسنان الأمامية بعمل طربوش من البورسلين المتحد بالمعدن.

● تشوه الأسنان نتيجة التسوس

ويختلف نوع العلاج باختلاف مدى الإصابة وقد تكون الإصابة سطحية ومحدودة وغير ممتدة إلى عمق الأسنان وفي هذه الحالة يمكن استعمال حشوات الكمبوزيت البيضاء بنجاح . وقد يمتد الكسر



أو التسوس ليشمل العصب وهنا يحتاج السن إلى علاج للعصب وتركيب دعامة معدنية ثم تغطية السن بغطاء كامل (طربوش) والأمثل في هذه الحالة هو غطاء البورسلين أو البورسلين المتحد بالمعدن.



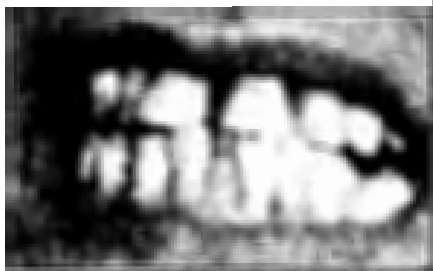تشوه الأسنان نتيجة الأصباغ.

ويمكن إزالة هذا بالتنظيف الدقيق وتلميع الأسنان.

● تشوه الأسنان نتيجة انحسار اللثة وتعري الجذور

وعادة ما تبدو الأسنان فى مثل هذه الأحوال ذات طول غير طبيعى علاوة على تأثير واضح على ابتسامة الشخص ويصحب هذه الحالة حماسية بمنطقة الجذور وأيضا التهاب اللثة فى المناطق المجاورة لانحسار اللثة لتجميع بواقى الأكل فى هذه الأماكن .

والعلاج هنا جمالى ووظيفى وعادة ما تكون بواسطة التغطية بالبورسلين المتحد بالمعدن مع الإقلال من طول هذه الأسنان وقد يحتاج هذا إلى علاج العصب حتى يمكن للأسنان أن تعطى الشكل الجمالى المطلوب مع عدم التأثير فى انطباق الأسنان ووظائف المضغ وطحن الطعام .



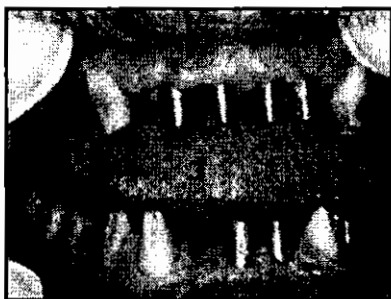تشوه الأسنان الأمامية نتيجة الازدحام واعوجاج زواياها أيضا للطبقات الصفراء التى تشوه سطحها الخارجى.

وقد يكون العلاج بحشو هذه الأجزاء المكشوفة من الجذور بمادة الكمبوزيت أو الملمغم فى الأسنان الخلفية وأيضا فى الحالات غير

المتقدمة قد يكون استعمال بعض الأدوية والمواد الخاصة بعد تلميع الأسنان ذا فائدة.

● علاج فقد الأسنان الأمامية

فيما يختص بعلاج الأسنان الأمامية تقدم طب الأسنان الحديث بحيث أصبح مجال الاختيار أوسع من أنواع العلاج وكلها تعطى شكلا جماليا جيدا وأداء وظيفيا طيبا.

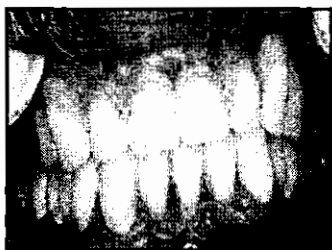


علاج فقد الأسنان الأمامية باستخدام الفرس.

١- ومن هذه العلاجات الحشوات البيضاء باستعمال مادة الكمبوزيت.

٢- معالجة الأسنان والميناء بعادة حمضية ثم تغطيتها بالكامل بالكمبوزيت لزيادة التماسك.

٣- طلاء الأسنان بالمواد التي تضى لمعانا وبريقاً للحشوات.



مرحلة تركيب الأسنان. صناعة
(البورسلين) على الغرسات.

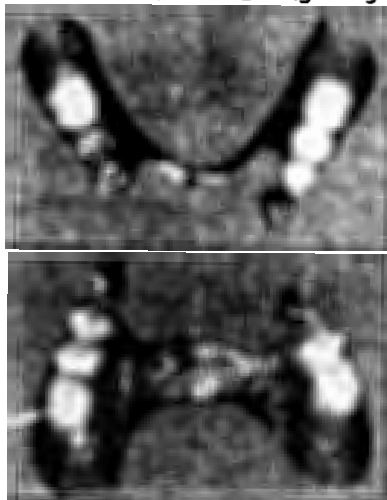
٤- يعتبر استعمال البورسلين هو أفضل هذه الطرق وظيفياً وجمالياً حيث تغطي الأسنان بغطاء معدنى مطلى بمادة البورسلين التي يتم لصقها فى درجة حرارة عالية ومن هنا تظل محتفظة بالصلابة والبريق بصورة دائمة علاوة على احتوائها على

مجموعة كبيرة من الألوان والصبغات تكسيها مظهراً طبيعياً بالكامل وعندما تتآكل عظام الفك المحتوى على الأسنان الأمامية وتصل إلى مرحلة متقدمة تؤدى إلى تحلل الأسنان وحركتها المستمرة وهنا فقط يصبح الخلع هو الوسيلة الوحيدة وإن كانت غير محببة إلى نفس الطبيب والمريض معا.

وعادة تكون هذه النتيجة هى محصلة إهمال شديد من جانب المريض، إما لعدم وجود الوعى الكافى وربما الرعاية الطبية المناسبة وهذا المريض فى كلتا الحالتين يعتبر ضحية تحتاج كل رعاية واهتمام والعلاج هنا هو التركيب الصناعى بإحدى صوره .

١- التركيب الفورى بأسنان مثبتة على قاعدة متحركة (طقم جزئى فورى) ويعمل الفنى على تركيب أسنان أمامية مثبتة على قاعدة من البلاستيك الملون بلون يشبه لون اللثة وهذه القاعدة مثبتة

بالقم باستعمال المشابك المصنوعة من السلك ويمكن أخذ مقاس للمريض قبل خلع أسنانه وإعداد هذا الطقم الجزئي ثم تركيبه بعد الخلع مباشرة بفترة لا تزيد عن ١٥ دقيقة.




تركيبات الأسنان على القواعد المعدنية المتحركة المعروفة باسم فيتاليوم وتتميز بالصلابة والرقّة وسهولة التنظيف.

وعادة يحتاج مثل هذا النوع من الأطقم للتبطين بعد شهر تقريبا من الخلع.

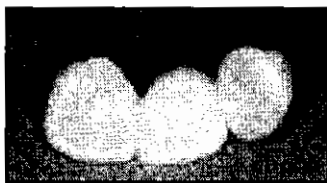
٢- تركيب الأسنان على قاعدة معدنية متحركة .

وهذا يمتاز بقابلية القاعدة المعدنية للنظافة وعدم امتصاصها لأية مواد من الفم واللحاب واحتفاظها بلمعان مستمر علاوة على أن المعدن ينقل لأنسجة اللثة الملاصقة له درجات الحرارة المختلفة من ساخن وبارد وهذا له تأثير صحي على اللثة.

٣ - تركيب الأسنان بواسطة جسر ثابت .



تركيب الأسنان بواسطة
جسر ثابت من البورسلين.



ويحتاج هذا النوع من العلاج لوجود أسنان على جانبي المنطقة الخالية من الأسنان ولا يتم هذا العلاج إلا بعد تقييم حالة الأسنان المتبقية والتي سوف تستعمل كدعامة على جانبي الجسر.

وهذا النوع من التركيبات قد يتم باستعمال:

١- هيكل معدني مغطى بالبلاستيك لتضفي الناحية الجمالية للأسنان الأمامية.

٢- هيكل معدني مغطى بالبورسلين ويعرف بالبورسلين المتحد بالمعدن، وهذا يمتاز بمقاومته للتآكل والتلون والشكل الطبيعي.

الفصل التاسع

- الخلفية النفسية لمريض الاستعاضة الصناعية.
- دور الطب النفسى فى تركيب وتجميل الأسنان.
- الصفات الشخصية وعلاقتها بمريض الاستعاضة الصناعية.
- إعادة البناء التجميلى للضم والأسنان.

الخلفية النفسية لمريض طقم الأسنان

- هذه ليست أسناني !!
- إننى أشعر بالاكئاب بمجرد النظر للأسنان فى المرآة !
- لا أعتقد أننى سأستطيع أن أبتسم بعد ذلك !
- أيها الطبيب .. ما الحل ؟.. وماذا تقترح ؟
- لماذا نحتاج لكل هذا الوقت فى العلاج ؟
- إننى لا أطلب الكثير.. أريد فقط أن آكل جيدا.. وأبدو مقبول الشكل.. ولا أحس بألم.. كلمات وتساؤلات وجمل يرددها مريض التركيبات الصناعية، قد لا تبدو مألوفة للبعض ولكنها مألوفة لطبيب الأسنان دائما يسمعها كلها أو بعضها بعد تركيب الأسنان الصناعية. ودوره وواجبه يحتم عليه أن يتعامل معها بصبر وتعاطف ورغبة فى الوصول إلى رد عليها حيث إن وراءها إنسانًا ومشكلة ولا بد من حل لها.

دور الطب النفسى فى تركيب وتجميل الأسنان

إن طب الأسنان مزيج متعادل من الطب والفن، والاستعداد الفنى قد يكون موهبة فى دارس طب الأسنان يتم تنميتها وصلها بالدراسة ويمكن اكتساب المهارة الفنية عن طريق التدريب والممارسة إلى جانب

الدراسة والفن الذى هو فى حد ذاته مرتبط دائما وأبدا بالجمال.. والجمال كما جاء فى تعريفات الكثير من الفلاسفة هو شىء يبعث البهجة والراحة النفسية والإحساس بالسعادة فى النفس البشرية، وعليه نجد أن العلاقة بين الفن والحالة النفسية وعلاج طب الأسنان علاقة محددة المعالم وهامة جدا. ولكى تتم عملية العلاج بصورة ناجحة يجب أن يتعاون الطبيب والمريض معا للوصول إلى مظهر جميل ومقبول للأسنان.

وتجميل الأسنان فى حد ذاته علم يجمع بين علم الشكليات (Morphology) وعلم وظائف الأعضاء (Physiology) الأمر الذى يجعل اختيار الطبيب للمادة التى سيصنع منها الطقم المناسب لشكل الأنسجة ونشاطها لدى المريض ناجحا وموفقا. وعلى المريض هنا أن يتقبل هذه الحالة بشكل أو بآخر طالما لا دخل لأحد فيها .

وفى هذه الحالة يتدخل علم النفس ليمهد الطريق لكل من الطبيب والمريض وصولا للنجاح فى العلاج.

الصفات الشخصية وعلاقتها بمريض التركيبات

تلعب الصفات الشخصية للمريض دورا كبيرا وهاما عند تركيب الأسنان الصناعية بمعنى أنها تشكل صعوبات كثيرة تعوق الطبيب عن استكمال العلاج وربما تودى إلى فشل خطة العلاج التى رسمها للمريض .

فالقلق مثلا والاعتماد على الغير والعدوانية من الصفات المنتشرة جدا يمكن للطبيب اكتشافها بمجرد إجابة المريض على سؤال بسيط من خلال حوار بينهما.

فالمريض المثقل بالمشاكل فى حياته العامة يتجه فى حوارهِ إلى أعراض أمراض الأسنان ليعبر عن قلقه مركزا على مظهر الأسنان ليخفى هذا القلق.

ويكون هذا القلق حول ما إذا كانت عملية الاستعاضة الصناعية ستكون مريحة له أو لا وكم ستتكلف؟ هذا إذا كان بصورة مبالغ فيها بالنسبة لكل شىء فقد يكون من الصعب إرضاءه بأى شىء وعندما يطلب منه اتخاذ قرار بالنسبة لشكل أو حجم أو لون الأسنان فقد يعتمد على الآخرين اعتمادا كليا فى هذا مما يسبب فشل العلاج. فبعض المرضى يجد أنه من المستحيل اتخاذ قرار من جانبه ويأتون للطبيب بمصاحبة آخرين كالزوج أو الابن أو الأم لأخذ آرائهم وأصلحها وبظهور النتائج الأولية للعلاج سرعان ما يظهرون عدم رضاهم وغالبا ما يصبحون عدوانيين وهذه العدوانية كصفة يمكن اكتشافها حيث إن هؤلاء المرضى من السهل استفزازهم وإثارتهم، فعثلا مرضى الأمراض المزمنة مثل السكر أو تصلب الشرايين غالبا ما يعانون من التهاب فى الأعصاب وهذا يسبب استجابات منفصلة لأتفه الأسباب والمنبهات ويصابون بقلق شديد إذا لم تؤخذ القرارات فى الحال وكثيرا ما تصبح عدوانيتهم هجومية .

وتكثر تساؤلاتهم كم يستغرق علاجى؟ وكم سيكلفنى؟ فهؤلاء يصلون لدرجات خيالية من التوقعات ويصعب أيضا إرضائهم. ومن أمثال هؤلاء ذوى التوقعات الخيالية مثل الشخص الذى يحس بعدم أمان فى عمله ويبحث عن شىء غال ليهتم به فهو يتوقع نتائج سريعة ودرامية للعلاج وحين تحل مشاكله يصبح غير مبال بشكله أو بالعلاج.

كيف يمكن الوصول بالمريض إلى النقطة التى يتقبل بها الاستعاضة الصناعية؟

إن عامل الوقت له دور بارز وفعال، فهؤلاء المرضى الذين يجدون صعوبة فى تقبل التغييرات يمكن أن يمد الطبيب فترة العلاج على مدار سنة أو سنتين بدلا من بضعة شهور وتظهر هنا الحاجة لطبيب نفسانى حيث إن بعض المرضى يرفضون الاستعاضة قبل رؤيتها، ثم إن المسألة فى النهاية مسألة تعود وتعلم بمعنى إمكانية تغيير الاستعاضة للمريض من زيارة إلى أخرى بإجراء تغييرات بسيطة لا يمكن للمريض ملاحظتها وهكذا من فترة لفترة يمكن حدوث تغييرات كبيرة يستجيب لها المريض بدلا من هذه التغييرات نفسها إذا حدثت فى وقت قصير قد يرفضها المريض.

وهناك حالات أخرى يعلمها الطبيب جيدا لمرضى يصعب علاجهم كما فى كبار السن والمحالين على المعاش، حيث خبرة الطبيب تجعله لا يذكر المريض بموعد انتهاء العلاج حتى لا يتزمتروا

من الطقم ويصبح غير مريح أو مقاسه غير صحيح. أو.. إلخ. ولكن على الطبيب أن يذكر المريض بقرب نهاية العلاج من وقت لآخر في كل زيارة.

وحالات أخرى لا يمكن علاجها أو التعاون بين الطبيب والمريض وهذا يسبب فشلها.

ولكن عندما يكون المريض مهتما فقط بجمال أسنانه وغير عابيء بالصحة العامة أو عملية المضغ تكون نتيجة علاجه مضمونه وناجحة.

● إعادة البناء التجميلي للفم والأسنان:

التشوهات التي تؤثر في شكل الأسنان قد تكون خلقية نتيجة لأمراض تعرضت لها الأم أثناء فترة الحمل أو عيوب في تكون الأسنان، وقد تكون أيضا نتيجة أمراض التسوس وإصابات الحوادث وأغلب هذه التشوهات يتم علاجها عن طريق إعادة البناء التجميلي للأسنان والفم .

ومع تقدم الطب الحديث الآن اختفت من خطة العلاج كلمة الخلع (حيث إن الخلع فشل في حد ذاته) وحيث أصبح بناء السن.. بناء الفم بالكامل.. هو الخطة المثالية للعلاج. ويتم هذا البناء الكامل متتبعاً نفس الوضع الذي كان موجوداً قبل إصابة الأسنان.

وذلك فيما يختص بوضع العضلات، علاقة الفكين، علاقة المفصل بالفكين وأيضا وضع الأنسجة المبطننة للفم.



(جهاز المطباق)

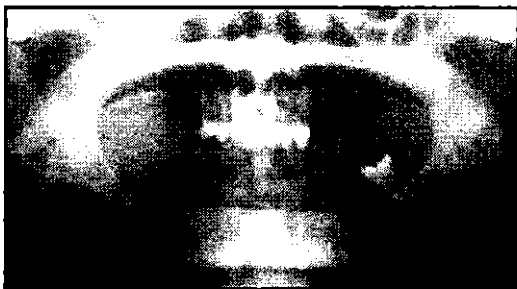
وهو يشبه وظيفة فك الأسنان وتتم بواسطة أخذ المقاسات لتسجيل طبقة علوية وأخرى سفلية للأسنان بوضعها الحالى.

ماذا يتم فى مرحلة التشخيص والإعداد للبناء الكامل للفم؟

١ - تسجيل نماذج للفم :

ويتم بواسطة مواد أخذ المقاسات لتسجيل طبقة علوية وأخرى سفلية للأسنان بوضعها الحالى وبما فيها من إصابات وتشوهات وكسور، ويتم تركيب هذين القالبين أو النموذجين على جهاز يشابه وظيفة فم الإنسان، وبه عضو يشابه الفك العلوى وآخر يضاهاى الفك السفلى ويتطابق الاثنان من خلال مفصل متحرك.

وعلى هذا الجهاز تتم دراسة علاقة الأسنان ببعضها فى الفك الواحد - وعلاقتها بالأسنان المقابلة فى الفك الآخر أثناء الإطباق، توزيع الأسنان وانتظامها، وغير ذلك من تفاصيل العلاج.



٢ - الأشعة :

وطب الأسنان الحديث أمدنا الآن بالأشعة البانورامية التى تصور الفك كله فى صورة واحدة من خارج الفم تظهر بها أسنان الفك العلوى والسفلى مجسمة ويمكن بالأشعة تشخيص:

١ - أماكن البؤر الصديدية:

١ - أماكن الأورام فى الفكين أو أى أمراض أخرى تؤثر فى العظام.

٢ - حالة عظام الفك حول الأسنان ومدى تأثرها بأمراض اللثة أو التسوس الموجود حالياً.

٣ - وجود جذور قديمة أو أية أضرار لم تنم وتظهر في الفك من بعد.

٤ - حالة أعصاب الضروس ومدى التخريب الحادث بالتسوس وهل تمكن من العصب وامتد إلى الغرفة التي تحتوى على العصب والأوعية الدموية أو لا؟.

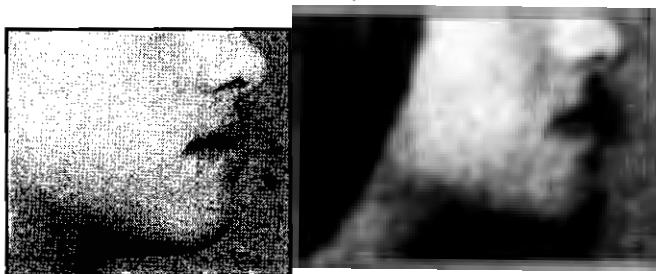٥ - فى حالة زرع الأسنان يتم عمل أشعة قياسية - لقياس كمية العظم المتبقية بدقة وتحديد نوع الزرع الممكن استعماله.

٣ - الصور الفوتوغرافية:



وتؤخذ فى عدة أوضاع منها والشفتان مغلقتان - ثم رفع الشفة بدرجة بسيطة لإعطاء ابتسامة محدودة - وأخرى لابتسامة متسعة، وأهميتها:

- ١ - المحافظة على الشكل العام لوجه المريض.
- ٢ - معرفة مساحة الأسنان التي تظهر أثناء الابتسامة للمحافظة عليها لو كانت مريضة، وكان المريض سعيدا بها ولمحاولة تطويرها عند الحاجة لذلك.
- ٣ - تسجيل شكل الأسنان ولونها والمحافظة على هذه الصفات فى البناء الجديد للقم.
- ٤ - المحافظة على الصفات المميزة للأسنان مثل الشكل، خاصة لبعض القواطع الأمامية - وهذه الصفات تكون عادة جزءاً من شخصية صاحبها.
- ٥ - يتم تسجيل حالات بروز الفكين أو (الضرب) لمحاولة تصحيحها عند البناء الكامل للقم.



صورة قبل وبعد إتمام علاج التقويم بإدخال الفك الأسفل إلى مكانه وتنحية بروز الفك.

وعادة تكون نتيجة الفحص لكل من الطرق الثلاثة الماضية تحديد خطة علاج المريض التي عادة ما تكون:

١ - البناء الكامل باستعمال التركيبات الثابتة باستعمال البورسلين المتحد بالمعدن.

٢ - البناء الكامل باستعمال تركيبات ثابتة بورسلين مع الاستعانة بجزء معدنى متحرك يحمل الأسنان البورسلين، وقد اختفى الآن استعمال المشابك السلكية وحل محلها أجزاء مفصلية دقيقة صغيرة الحجم تمتاز بدقة الأداء والشكل الجيد.

فى بعض الحالات قد يكون العلاج بواسطة التركيبات الثابتة البورسلين واستعمال غرس الأسنان (زرع) بدلا من الجزء المعدنى المتحرك.. التجميلى الكامل بوحدات ثابتة .

الفصل العاشر

غرس الأسنان

- بعض الرسوم التوضيحية لفهم غرس الأسنان.
- نبذة تاريخية عن غرس الأسنان.
- غرس الأسنان.
- أنواع الغرسات.
- الغرس الفوري.
- الغرس من خلال عظام الفك.
- أفضل الأماكن لوضع الغرسات (الأفضلية تنازليا).
- مظاهر نجاح الغرسات.
- متطلبات عملية الغرس الناجحة.
- العوامل المؤثرة في الالتئام العظمي.
- أنواع التركيبات على الغرس.
- مضاعفات الغرس.
- مضاعفات نتيجة الأسلوب الجراحي.

غرس الأسنان

● بعض الرسوم التوضيحية لفهم غرس الأسنان

إحلال السن المفقودة عن طريق الغرسات

حيث إن الغرسات قد تكون أقوى من جذور السن الطبيعية فإن العديد من الأسنان المفقودة يمكن تعويضها بعدد غرسات أقل

السن المفقودة يمكن تدعيمها عن طريق غرستين

الفك العلوي

1 2 3 4

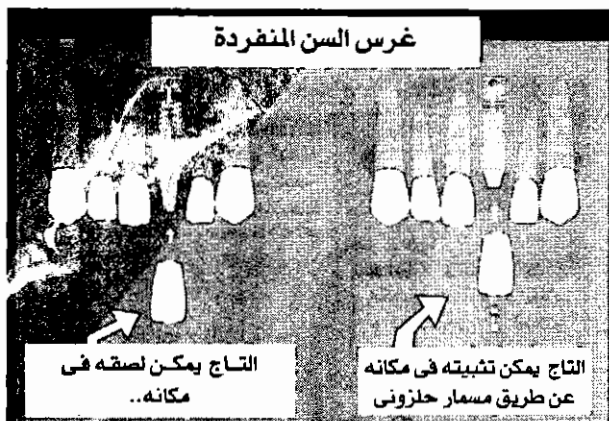
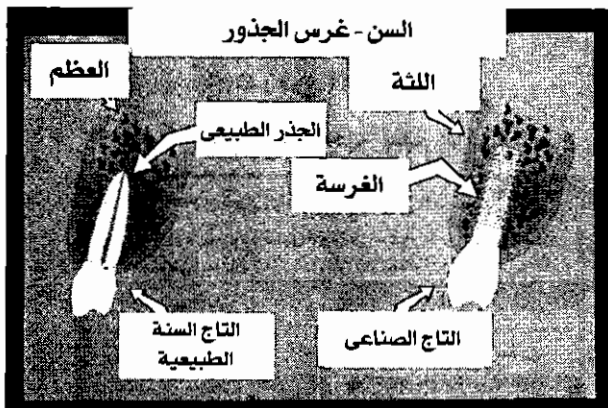
الفك السفلي

.. أو أربعة أسنان مفقودة يمكن تدعيمهم بثلاث غرسات

طرق العلاج

الغرس يحل محل جذر الأسنان وتاج جديد يمكن تصنيعه بدون لمس الأسنان الطبيعية

الكوبري المجمع ذو الثلاث وحدات يحتاج إلى تحضير الأسنان الطبيعية



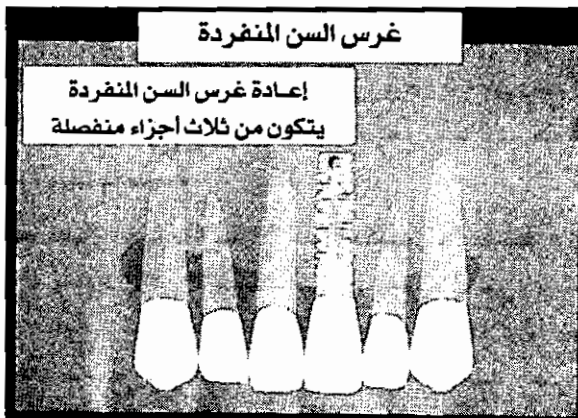
أنواع الغرسات

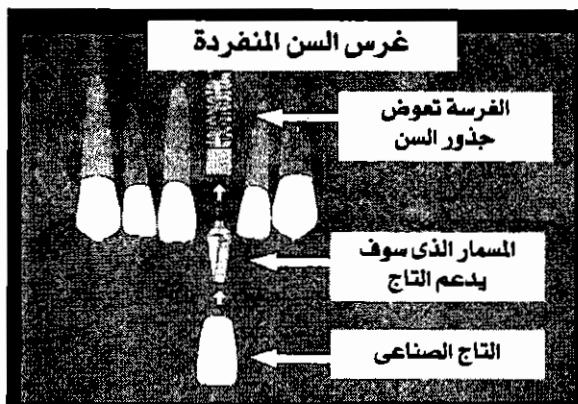
هناك أحجام وأشكال أنواع عديدة من الغرسات الجذرية وهذه هي الثلاث أنواع التي سنتكلم عنها هنا



غرس السن المنفردة

إعادة غرس السن المنفردة
يتكون من ثلاث أجزاء منفصلة





● نبذة تاريخية عن غرس الأسنان :

يرجع تاريخ غرس الأسنان إلى عهد الفراعنة المصريين، حيث وجدت بعض المومياءات التى تحتوى على قطع من الأصداف البحرية الصلبة المقطعة لأجزاء صغيرة ومغروسة فى عظام الفك لتعويض الأسنان المفقودة. وصدق أو لا تصدق لقد أدت هذه القطع الصدفية مهمتها بنجاح.

ومع تطور العلم والزمان.. قدم الدكتور والباحث برانجفار برانمارك السويدى فى الخمسينات من القرن الماضى دراسته فى تحليل عملية الإصلاح فى الأنسجة العظمية ومن خلالها توصل إلى النتيجة المذهلة وهى أن أنسجة العظام الحية لها القدرة على التماسك المباشر مع قطع التيتانيوم المغروسة بهذه العظام بعد فترة

من الوقت، وقد سمي د. برانمارك هذه القدرة على التماسك بالالتئام العظمي Osseointegration والتي أدت بدورها إلى (انقلاب) فى عالم تعويض الأسنان المفقودة خاصة بعد تصميم وحدات خاصة من مادة التيتانيوم لتلائم الطبيعة التشريحية والسيولوجية لعظام وأنسجة الفك.

كانت أول عملية غرس أسنان بطريقة برانمارك فى سنة ١٩٦٥ ومنذ ذلك الحين وعشرات الآلاف من غرسات الأسنان التى تنتهج طريق الالتئام العظمي يتم اتباعها فى كل أنحاء العالم وتؤدى إلى نتائج مذهلة وناجحة.

● غرس الأسنان :

غرس الأسنان فى مفهومه البسيط هو غرس جزء معدنى فى عظام الفك يقوم بمقام السن الطبيعية .

وقد يكون الغرس ضرورة حتمية عند كثير من المرضى والذين يشكون من وجود تركيبة متحركة، إنهم يريدون شيئاً ثابتاً يقوم مقام الأسنان الطبيعية ويعطى نفس الإحساس بالثبات، ومن ثم يكون غرس الأسنان هو العلاج الأمثل لهذه العينة من المرضى والذى يمكننا من عمل تركيبة ثابتة.


ويوجد فى عالم غرس الأسنان عدة أنواع من طرق وأنظمة الغرس.

● أنواع الغرسات

١- Subperiosteal غرسات تحت السمحاقى.

٢ - Intra Mucosal Inserts غرسات داخل اللثة.

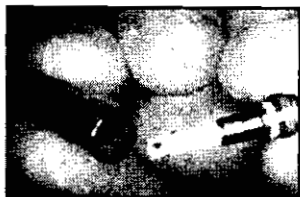٣ - Endosteal غرسات داخل العظم (السنخي).



٤ - الشرائح المعدنية (Blade Or Plate Form)

٥ - الغرسات المنفردة (Root Form Or Single Implants)

وهذا النوع الأخير هو الذي سوف نتناوله بالشرح والتفصيل،
كذلك هذا النوع ينقسم بدورة إلى عدة أشكال منها:



٦ - الحلزوني Spiral -Screw Form

٧ - المصمت Cylindrical

٨ - المخروطي Silhouette

وهذه الأنواع من الغرسات الدائمة

توضع لتحمل عليها التركيبة الثابتة والدائمة.

وتحتوى جسم الغرسة أنواعا فى سطحها الخارجى على نتوءات وبروزات تساعد على ازدياد السطح والمساحة المعرضة لعظام الفك بمقدار ستة أضعاف مما يزيد بصورة واضحة تحسين قوة التماسك والالتئام العظمى بين جسم الغرسة وعظم الفك . وهناك أيضا الفئة الأخرى والتي تسمى بالغرسات الانتقالية أو المؤقتة (Transitional) والتي تستخدم كدعامات للتركيبية المؤقتة لحملها لحين تحميل الغرسات الدائمة .

ومن حيث مبدأ التحميل فإن هناك ثلاثة مبادئ أساسية :

- التحميل المتأخر: الانتظار من ٤-٦ أشهر لحين اكتمال الالتئام العظمى .

- التحميل المبكر: الانتظار فقط ١٢ أسبوعاً لتكون ٩٥٪ من الالتئام العظمى .

- التحميل الفورى: مباشرة بعد عملية الجراحة .

ويقصد بمفهوم التحميل هو تركيب الـ Abutment (الدعامة المعدنية العلوية) على جسم الغرسة ومن ثم تجهيز التركيبة الثابتة لتوضع محملة فوق الغرسة .

وهناك أيضا أحدث أنواع الغرسات والتي تتم كلية بطريقة يدوية وهى Bone Expander (ممدد العظام).

ويستخدم هذا النوع خصيصا فى حالات عدم توافر السمك المثالى لعظام الفك لوضع الغرس بطريقة الحفر لتلافى إهدار مزيد من العظم الفكى.

ويتم ذلك بإدخال براغ ذات أقطار مرتبة تصاعديا تدخل مكان الحفرة الأولية لمكان الغرس وتلف يدويا لزيادة قطر الحفرة من خلال تمدد العظم ويترك البرغى بعد إتمام العملية فى الحفرة من ١مم - ١,٥مم، حتى تتم العملية بالشكل المطلوب ، ثم توضع الغرسة فى المكان المعد لذلك بدون أى إهدار أو خرق لجدار العظم الفكى .

غرس الأسنان قد يتم بإحدى طريقتين :

١- الغرس الفورى :

وفى هذه الحالة توضع الغرسة فى فراغ السن المخلوعة بعد عملية الخلع مباشرة وتغلق اللثة فوق الغرسة لفترة تتراوح بين ٣-٦ شهور حتى يتم الالتئام العظمى ، وتفتح اللثة مرة ثانية ويثبت الجزء الطرفى من الغرسة والذى يبرز من الفم .

٢- الغرس من خلال عظام الفك :

فى هذه الحالة يتم عمل فجوة صناعية بمثاقب خاصة ويوضع فى هذه الفجوة الجزء المعدنى الخاص بالغرسة ثم يستكمل العمل كما فى الغرس الفورى.

وهناك أسلوب المرحلة الواحدة حيث توضع الغرسة داخل تجويفها ويبرز الجزء الطرفى منها داخل فراغ الفم وتترك لفترة الالتئام ثم يتم تحميلها بالتركيبة الثابتة.

١- الغرس الفورى:

عند خلع أحد الأسنان يتكون فراغ فى عظام الفك مما يؤدي إلى ضمور العظم السنخى حيث يقل فى السمك والارتفاع.

وهنا تبرز الحاجة للغرس الفورى لتجنب ضمور العظم السنخى. وفى نفس الوقت تقديم الحل للمشكلة التعويضية وبالتالي تجنب عمل أطقم متحركة .

طريقة الغرس: (للغرسات ذات المرحلة الواحدة)

- باستخدام التخذير الموضعى، ابدأ بخلع السن بواسطة رافعة الجذور المدببة Straight Or Curved Apexo Elevator مع الحرص الشديد على عظام الفك المحيطة بالسن.

- اغمر فراغ السن بمحلول ملح .

- إذا كان فراغ السن المخلوعة أقل فى القطر من الغرسة، اربط مباشرة بواسطة أداة الربط داخل الحفرة المسننة فى العظم. ويغلق الجرح بواسطة الخيوط الجراحية حول عنق الغرسة.

إذا كان فراغ السن المخلوعة أكبر في القطر من الغرسة، يجب تعميق الفراغ بواسطة حفار له نفس عنق الغرسة مع تجنب التوليد الحرارى .

ثم قم بتنسيق الحفرة الصناعية وضع الغرسة، ويملاً الفراغ الموجود بين عظام الفك والغرسة بهيدروكسيل أباتيت - Hydroxyl Apatite المخلوط بالدم وشظايا العظم الناتج من الحفر، ويضغط حول الغرسة. ويغلق الجرح تماما حول الغرسة.

٢- الغرس خلال عظام الفك :

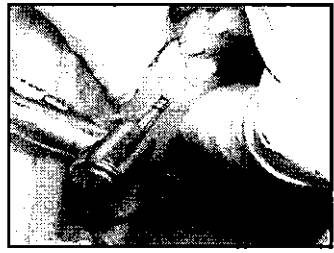
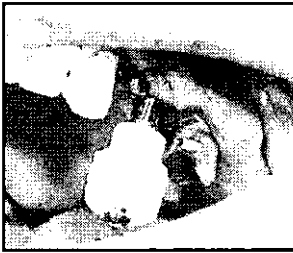تتوافر الغرسات بأشكال مختلفة وكذلك مختلف الأقطار والأطوال. فهناك الغرسات التى تتم على مرحلتين ومنها الأشكال ذات الزاوية للأماكن غير المستوية كما توجد غرسات المرحلة الواحدة. - كما أن هناك الغرسات التى تمكن الطبيب من فك التعويضات وتركيبها متى دعت الحاجة بسهولة ودون التأثير على أساسات الغرسة.

طريقة العمل المبسطة :

يتم فتح اللثة.. بالمشرط أو خارق اللثة Tissue Punch.

١- تحديد مكان الثقب بالأداة الخاصة بذلك مستعيناً بالدليل الجراحى.

٢ - الثقب بريشة الحفر الأولى.. بواسطة الميكروموتور مع التبريد.

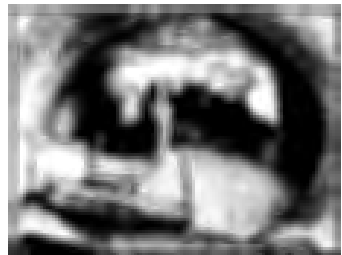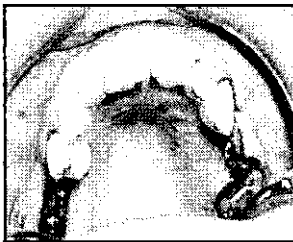


٣ - غرس الزرعة بواسطة حامله الزرع Ratchet Trench حتى المستوى المطلوب .

٤- ثم فك حامله الزرعة بواسطة الأداة المخصصة لذلك .

٥- وضع غطاء مؤقت للزرعة وهو عبارة عن مسمار قلاوظ (برغى) يدخل داخل جسم الزرعة وذلك فى الزرعات ذات المرحلتين..

بينما تنتهى عملية الزرع فى الزرعات ذات المرحلة الواحدة بعد إغلاق حواف اللثة على الغرسة.



٦- بالنسبة للزرعات ذات المرحلتين.. بعد انتظار المدة الكافية للاطمئنان على أن النسيج العظمى قد احتوى الزرعة وقبلها.. يتم فتح اللثة مكان الزرعات وذلك بالاستدلال بالدليل الذى جرى بواسطته وضع الزرعات سابقا عند الثقب الأولى بواسطة الـ Tissue Punch كذلك يستخدم الـ Trans Mucosal Abutment لتشكيل اللثة حول الغرسة.

فك غطاء الزرعة.. ووضع القطعة الثانية البارزة مكان الغطاء والتي بموجبها سيتم استكمال المعالجة السنية التقليدية.

● أفضل الأماكن لوضع الغرسات (الأفضلية تنازليا).

-منتصف الفك السفلى (المنطقة الأمامية).

-منتصف الفك العلوى (المنطقة الأمامية).

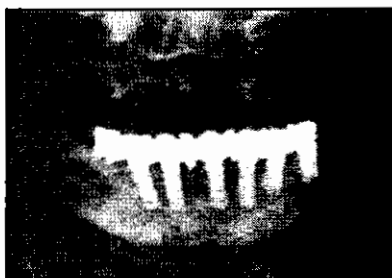
-المنطقة الخلفية للفك السفلى.

-المنطقة الخلفية للفك العلوى وذلك لطبيعة عظم الفك والذى يكون مسامياً بدرجة كبيرة Pongy Bone. ومن ذلك نكتشف الحقيقة أن أفضل أماكن الغرس هي تلك الأماكن التى تحتوى على عظم غير مسامى Compact Bone

● مظاهر نجاح الغرسة :

١- Complete Immobility عدم الحركة تماما والثبات الكامل .

٢- Radiolucency وجود أى نوع من النفاذ الإشعاعى حول
الغرس فى صورة الأشعة.



٣- معدل الفقد فى العظم لا يتعدى ٢. ملم سنويا بعد سنة كاملة
من الغرس.

٤- عدم وجود أى شكوى من المريض.

● **متطلبات عملية الغرس الناجحة:**

١- استخدام المادة المتوافقة حيويًا.

٢- صحة انتقاء المريض المناسب.

٣- الأسلوب الجراحى المتقن والمناسب لحالة المريض.

٤- استخدام المبادئ الصحيحة فى الاختيار التعويضى

والتركيب المناسب.

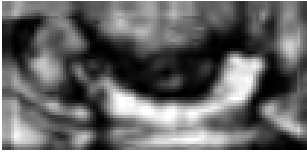
٥- العناية والمتابعة على الغرس .

● العوامل المؤثرة فى الالتئام العظمى :

- ١- استخدام التقنيات السليمة أثناء تحضير مكان الغرسة.
- ٢- استخدام ميكروموتور بطئ السرعة ، على العزم لا يتعدى ١٥-٢٠ لفة فى الدقيقة، والحرارة المتولدة لا تزيد عن ٤٧ درجة مئوية.
- ٣- لتجنب الالتئام البطيء أو تكون أى نسيج خام أو ليفى بين الغرسة والعظم، ترك الغرسة فى مكانها المدة الكافية لإتمام الالتئام العظمى.

● أنواع التركيبات على الغرس :

بداية الغرس يكون فى أحد ٣ صور:



(٢)



(١)

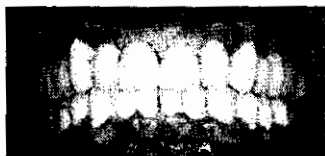


(٣)

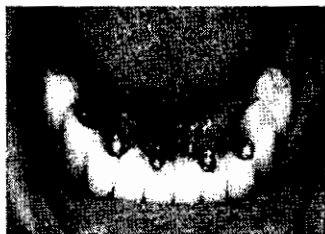١- غرسة منفردة وذلك لتعويض سن واحدة مفقودة (بين سنتين).
 ٢- غرسات توضع فى الأماكن الأدرد مفتوحة النهاية الخلفية
 للأسنان الطبيعية.

٣- غرسات فى فم أدرد تماما.


وتبعاً للحالة يتم اختيار النوع المناسب من التركيبات الثابتة التى
 ستحمل على الغرسة ومنها:



١ - الثابت أو المصق بمادة
 السيمنت Fixed (Cemented).



٢ - الثابت المتحرك وفى هذا
 النوع يثبت التركيبة إلى الغرسة
 بواسطة برنمة، تمكن الطبيب
 فقط من فكها للإصلاح أو
 التنظيف أو المتابعة.



٣ - المتحرك أو الأطقم المثبتة
 على الغرسات Over Dentues
 عند قلة الإمكانات لوضع أكثر
 من غرستين أو أربع بالفم
 لظروف صحية أو مادية أو
 تشريحية (حجم العظم الفكى مثلا).

● مضاعفات الغرس :

فى بعض الأحيان مع توافر كل الاحتياطات اللازمة لغرس الأسنان قد تتولد بعض المضاعفات ، وهذه المضاعفات قليلة للغاية ولكنها قد تكون على درجة كبيرة من الأهمية.

● مضاعفات نتيجة الأسلوب الجراحى :

- بروز وتحرك الغرسة قبل حدوث الالتئام العظمى.

- عدم دقة دخول أسطوانة الـ Abutment داخل جسم الغرسة ، مما يؤدى إلى وجود فجوة تعمل على تجمع بقايا الطعام والبكتيريا (غير ثابتة).

- عدم دقة طول الـ Abutment .. لابد أن يبرز ٢-٣ ملم عن اللثة حتى يسهل تنظيفه.

الفصل الحادى عشر

كيف تختار طبيب أسنانك؟

كيف تختار طبيب أسنانك ..؟

قبل الإجابة على هذا السؤال يجب أن نعرف السر وراء تحديد الطبيب الجيد قبل الذهاب إليه .

الشعور الخفى الذى يشعر به الفرد وهو عند طبيب الأسنان هو.. الطبيب يعمل بداخل جسدى، وأنا أشعر به ولكننى لا أستطيع أن أرى ما يعمله .. لهذا معظم مرضى الأسنان عندهم هذا الانطباع المقلق تجاه علاج الأسنان.

بطريقة أو بأخرى عند اختيارك لطبيب أسنان جيد هذا يعطى انطباعاً أن هذه هى أول مرة لك تزور طبيب أسنان (أو مضى على هذا فترة طويلة) لذلك فأنت تحتاج إلى طبيب أسنان جيد.

وبما أنك فى النهاية سوف تختار واحدا فقط لذا يجب أن تبنى اختيارك على أساسيات معقولة وذكية لكى تتجنب مشكلة أن تبحث عن إبرة وسط المحيط.

والاختيار يجب أن يبدأ باختيار فئة معينة، ولفهم هذا يجب أن نعرف أن التخصص هو الشائع فى جميع المجالات بما فيها الطب.

لذا يجب أن يحدد الفرد مشكلة ومنها يبدأ باختيار المتخصص فى علاج هذه المشكلة

مثلاً: عندما يدرك الفرد أن أسنانه ليست مرصوة جيداً يبدأ في البحث عن طبيب تقويم أسنان، بهذه الطريقة مجموعة كبيرة من الأسماء تختصر ومن هنا يكون البحث أسهل وأقصر طريقاً.

الآن يمكنك أن تجد العديد من المواقع على الإنترنت تساعدك على معرفة التخصصات المختلفة والأسماء المرتبطة بكل تخصص، ولكن هذه هي البداية فقط.

ليس هناك شك في أن الأقارب والأصدقاء لهم دور في البحث عن الطبيب الجيد، ولكن دورهم لا يزال مجرد مستشار ويجب ألا يؤثر سلبيًا على جدولك في البحث.

يمكنك أن تسأل صديقك أن يختار لك طبيب أسنان يثق هو به وقد تجد هذا الطبيب بعيداً عنك جداً.

هذا يجعلني أقفز إلى نقطة أخرى وهي (المكان).

طبيب أسنانك يجب أن يكون في الجوار وعلى الأقل أن يكون سهل الوصول إليه وفي وقت قصير، لأن في بعض الحالات الطارئة رقم محمول الطبيب فقط قد لا يؤدي الغرض.

وهذه النقطة مهمة جداً خاصة إذا كان جدولك مشحوناً بالمواعيد خاصة قبل وبعد زيارتك لطبيب الأسنان. لأن المكان الذي يسهل الوصول إليه يأتي دائماً بنتائج أفضل وأسهل، بعد ذلك يأتي دور اختيار اسم الطبيب، بعض منهم فقط هم الذين تكون لهم سمعة

جيدة بين الذين حولك. ولكن غير عادل أن نقرر أن فقط من هم ذى سمعة جيدة هم أفضل من غيرهم.

بالتطبع السمعة الطيبة أكسب أساسا من الممارسة والعمل الأكاديمي والدقة الأكاديمية في العمل.

ولكن أيضا هذه ليست فقط الأشياء الجذابة فى عيادة طبيب الأسنان، الأجهزة الحديثة التى تظهر كل يوم وأيضا الدعاية الإعلانية، كل هذا يجب أن يؤخذ فى الاعتبار لخلق طبيب أسنان جيد ومعروف.

يمكن أن نقول (لماذا لا أذهب مباشرة إلى أستاذ بالجامعة)؟

وللإجابة على هذا التساؤل فقط أقول.. (ليس كل ما يلمع ذهباً) البحث عن (أستاذ) هو فقط البحث عن اسم، ولكن إذا كان فى نظرك طبيب الأسنان الكفاء هو فقط الأستاذ ذلك يعطيه ميزة كبيرة.

الأستاذ لقب علمي يطلق على من يقوم بالتدريس فى الجامعة ويشرف على العديد من الرسائل والأبحاث وهذا يعطيه خبرة واسعة.

ولكن لتجزم أن هذا الأستاذ جيد يجب أولا أن تثق أنه كذلك وليس فقط لأنه بدرجة أستاذ. هل يمكنك ذلك؟

الأستاذ الجيد يمارس مهنته أكاديميا وبدقة أكثر مثلما تعود أن يعمل فى أبحاثه حتى يصبح ذلك طريقته الأساسية فى العمل، وأيضا بعض أطباء الأسنان الذين ليسوا أساتذة، مشهورون بعمل ذلك أيضا وذلك هو دافعهم لإثبات ذواتهم والبقاء وسط هذا الانتشار واسع المدى.

الموضوع لا ينتهى بمجرد دخولك عيادة الأسنان، ملاحظتك عن الطريقة التى قوبلت بها، سجلت بين الحالات، استقبلت من الطبيب، النظافة، حتى أول محادثة معه ذات أهمية كبيرة ويمكن أن تحدد إذا ما كنت سوف تكمل علاجك عنده أم لا.

الجانب المادى فى اختيار طبيب الأسنان ليس فعلا ولكن يجب أن تعلم أن الذى يجعلنى أفضل هذا الطبيب عن زملائه الآخرين ومنهم من هو على الجانب الآخر من الطريق إلى منزلى له ثمن وكل نقطة تميزه لها ثمن.

ليس شرطا أن يكون طبيب الأسنان من ذوى الأسعار الباهظة، على الأقل يجب أن تكون مجموع المصاريف التى سوف تدفعها مشروحة ومقنعة بالنسبة لك.

أخيرا.. الراحة النفسية وثقتك فى طبيب أسنان بالاسم هو أقوى سبب يجعلك تذهب لهذا الطبيب بدون قراءة هذا الموضوع. لأنه كما ذكرنا سابقا هو هذا الإحساس الدفين الخفى الذى يجعل الزيارة لطبيب الأسنان محاطا بالخوف والقلق.

وبالنسبة لك كمريض أسنان، عندما تكون مرتاحا فى عيادة الأسنان ذلك سوف يساعدك بطريقة غير مباشرة لخلق مناخ جيد لطبيب الأسنان أن يقدم لك أفضل خدماته.

الدكتور/ وهيب موسى

- بكالوريوس طب الأسنان من جامعة الإسكندرية فى سنة ١٩٦٥م.
- دبلوم التركيبات الصناعية من جامعة الإسكندرية فى ١٩٦٧م.
- دكتوراه التركيبات الصناعية من جامعة الإسكندرية فى ١٩٧٠م.
- دراسات عليا فى تركيبات الأسنان من جامعة الإسكندرية - بافالو بالولايات المتحدة الأمريكية سنة ١٩٧٩م.
- دراسات عليا فى تركيبات الأسنان من جامعة تمبل فلادلفيا بالولايات المتحدة الأمريكية سنة ١٩٨٠م.
- عضو مجلس كلية طب الأسنان بجامعة الإسكندرية.
- رئيس قسم التركيبات الصناعية بكلية طب الأسنان - جامعة الإسكندرية.
- نائب رئيس الجمعية العالمية لزراعة الأسنان لمنطقة الشرق الأوسط ١٩٨٤م.
- زميل الجمعية العالمية لغرس الأسنان.
- رئيس الجمعية المصرية لغرس الأسنان.

- حاصل على العديد من الميداليات وشهادات التقدير والدروع من كثير من جامعات ودول العالم.
- ساهم فى الإعداد والحضور للعديد من المؤتمرات والندوات والدورات التعليمية فى كافة مجالات طب الأسنان المختلفة.
- صاحب العديد من الأبحاث والدراسات بالإضافة إلى الكتب المنشورة فى مجال طب الأسنان.
- رائد غرس الأسنان فى مصر بصفة عامة وفى الإسكندرية بصفة خاصة منذ بداية السبعينيات.
- ومن الجدير بالذكر أن الأستاذ الدكتور وهيب موسى يعد من أول من قام بوضع أوائل غرسات الأسنان فى مصر والإسكندرية بصفة خاصة ويرجع ذلك إلى بداية السبعينات.

الفهرس

الصفحة

٣ مقدمة

الفصل الأول: الأسنان

٧ الأسنان

٩ وظيفتها ومكوناتها

١٣ الميناء

١٦ عيوب الأسنان

١٦ التكلس

٢٠ تآكل العنق

٢١ التسوس

٢٦ دور الطبيب في حالات إصابة العصب بالتسوس

الفصل الثاني: الأطفال ومشاكل الأسنان

٤٢ الزيارة الأولى للطفل لطبيب الأسنان

٤٣ الأسنان اللبنية وأهميتها

٤٨ العوامل التي تؤثر في زيارة الطفل الأولى لطبيب الأسنان

٥٠ مراحل حياة الإنسان والأسنان

٥٢ - مرحلة الحمل

٥٢ - مرحلة الطفولة

٥٤ الأطفال ومشاكل الأسنان

٦٨ - مرحلة الشباب

الفصل الثالث: المرأة والأسنان

٧٢ المرأة والأسنان

٧٣ مرحلة الطفولة والبلوغ

٧٣ المرأة الناضجة

الفصل الرابع: الابتسامة

٧٨ الابتسامة.. ما هي الابتسامة

٨٢ الجمال والابتسامة

الفصل الخامس: جمال الأسنان

٨٨ لون وشكل الأسنان والعلاقة بينهما وبين الإنسان

٩٤ الأسباب التي تؤثر على لون الأسنان

٩٩ طرق إزالة الصبغات وتلميع الأسنان

٩٩ دور الطبيب والمريض فى المحافظة على الأسنان

٩٩ الطرق السليمة لاستخدام الفرشاة أو السلاكة أو الخيط

الفصل السادس: الوقاية

١٠٦ فرشاة الأسنان ومعجون الأسنان

١١٥ زيارة طبيب الأسنان
١١٨ تخصصات طب الأسنان
١٢٣ الفريق الفنى لطب الأسنان
الفصل السابع : أمراض الأسنان	

١٢٨ إصابات وأمراض الأسنان
١٢٨ التسوس
١٣١ التهابات اللثة
١٣٤ الخلع وأضراره
١٣٧ العلاج

الفصل الثامن : علاج تشوه الأسنان الأمامية

١٤٢ تشوه الأسنان الأمامية نتيجة عيوب خلقية
١٤٤ تشوه الأسنان نتيجة التسوس
١٤٥ تشوه الأسنان الأمامية نتيجة انحسار اللثة وتعري الجذور
١٤٦ علاج فقد الأسنان الأمامية

الفصل التاسع : الأسنان التعويضية

١٥٢ الخلفية النفسية لمريض الاستعاضة الصناعية
١٥٢ دور الطب النفسى فى تركيب وتجميل الأسنان
١٥٣ الصفات الشخصية وعلاقتها بمريض الاستعاضة الصناعية
١٥٦ إعادة البناء التجميلى للقم والأسنان

الفصل العاشر: غرس الأسنان

- ١٦٦ نبذة تاريخية عن غرس الأسنان
- ١٦٧ غرس الأسنان
- ١٦٧ أنواع الغرسات
- ١٧٠ طرق غرس الأسنان
- ١٧٢ الغرس من خلال عظام الفك
- ١٧٤ أفضل الأماكن لوضع الغرسات (الأفضلية تنازليا)
- ١٧٤ مظاهر نجاح الغرسات
- ١٧٥ متطلبات عملية الغرس الناجحة
- ١٧٦ العوامل المؤثرة في الالتئام العظمي
- ١٧٦ أنواع التركيبات على الغرس
- ١٧٨ مضاعفات الغرس

الفصل الحادي عشر: كيف تختار طبيب أسنانك؟

- ١٨٠ كيف تختار طبيب أسنانك؟
- ١٨٥ الدكتور/ وهيب موسى

**حالات علاجية مصورة
في غرس الأسنان والتجميل**

حالة تركيب ثابت لقم أدرء بدون أسنان لمريض مسن مع التحميل الفورى للغرسات ومراعاة الأسلوب الجراحى البسيط


صورة أمامية تبين قم أدرء تماما (خال
من الأسنان) لشخص يبلغ من العمر ٨٥ سنة



صورة الغرسات المثبتة بالقم، الدعامات التى
تم تركيبها وتثبيتها فوق الغرسات والتى
بدورها سوف تحمل التركيبة البورسلين .

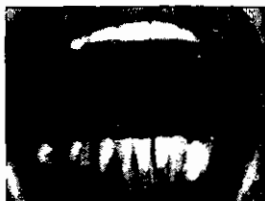

صورة أمامية نهائية بعد اكتمال العلاج توضح
التركيبة البورسلين العلوية والسفلية وقد تم
تعويض المريض بالكامل بأسنان ثابتة ذات
شكل ولون تضاهى الأسنان الطبيعية

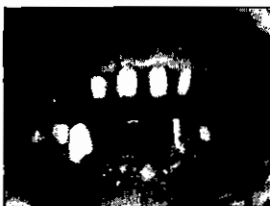

حالة بناء كامل وغرسات بالفك العلوى والسفلى وتجميل فورى فى فترة ٦ أيام

صورة امامية قبل بدء العلاج لمريض يعانى
من التهاب وانحسار اللثة بالأسنان السفلية
كذلك من بعض الحشوات التى لم تتم بصورة
جيدة وايضا التركيبات الصناعية على
الأسنان الرديئة .



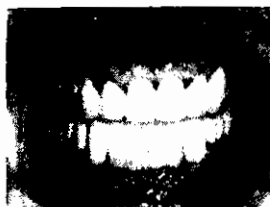صورة امامية أثناء خطة العلاج توضح
تحضير الأسنان الطبيعية لاستقبال
التركيبات البورسلين وكذلك توضح تثبيت
الغرسات بالفكين العلوى والسفلى وتحضير
الدعامات الخاصة بها .



صورة إشعاعية رقمية توضح مدى انغماس
وتكامل الغرسات وعظام الفك وايضا تبين
توازيها بعضها البعض .



صورة امامية بعد انتهاء العلاج



حالة تجميل علوى للأسنان الأمامية بالفرس واستعمال التركيبات المؤقتة

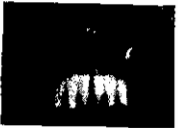
صورة أمامية قبل العلاج لضم سيدة تبين الانحسار اللثوى وتعري جذور الأسنان الأمامية العلوية والسفلية وكذلك وجود تسوس في الأسنان الأمامية وخلو بعض الأماكن بالفم من الأسنان .



خلع الأسنان الأمامية وتثبيت الفرسات في مكان الخلع مع تحضير الأسنان الطبيعية المجاورة .



تثبيت الدعائم الخاصة على الفرسات استعدادا لأخذ المقاسات النهائية وتصنيع تركيبه البورسلين .



صورة أمامية للتركيب المؤقتة من مادة الأكريل.

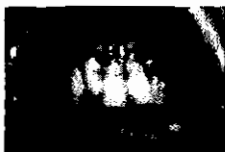

صورة بانورامية إشعاعية توضح شكل الفرسات وقد بانث متوازية وكاملة التثبيت داخل عظام الفك .



حالة غرس سفلى بالكامل وعلوى لمريض مسن وتحميل مبكر

صورة أمامية قبل بدء العلاج لضم شخص يعانى من اعوجاج شديد وعدم انتظام الأسنان مع انحسار اللثة والتهابها المزمن مما أدى إلى تآكل عظام الفك المدعمة لهذه الأسنان وكذلك الإهمال الشديد أدى إلى اصطباغ الأسنان باللون الأصفر وتسوس الأسطح الخارجية



صورة إشعاعية بانورامية للفم قبل العلاج ويبدو مدى تآكل عظام الفك



صورة لضم المريض بعد عملية خلع الأسنان الأمامية العلوية وتثبيت غرسات الأسنان مكان الخلع مباشرة



صورة أمامية للتركيب الصناعية المصنوعة من البورسلين



صورة إشعاعية بانورامية توضح إتمام مراحل العلاج



غرس جزئى لتعويض فقد المريض الأسنان العلوية الحالة قد تصلح لتركيب جسور ثابتة أو غرس

صورة امامية قبل بدء العلاج لضم سيدة تريد تركيب
أسنان مكان المنطقة الخالية على جانبى الفك العلوى



وضع المرشد الجراحى والبدء فى عمل الثقوب الأولية
لعملية الغرس



عملية وضع وتثبيت الغرسة فى المكان المحضر لذلك




بعد تثبيت الغرسات بالكامل إلى مستوى العظم والاطمئنان
على توازيتها ثم وضع غطاء الالتئام على رؤوس الغرسات

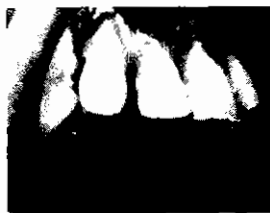
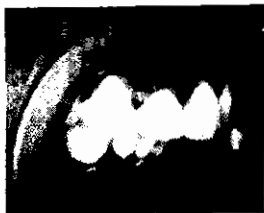
تجميل شامل للأسنان الأمامية لحالة تشوه كامل

بعد العلاج



قبل العلاج


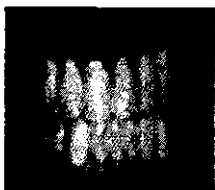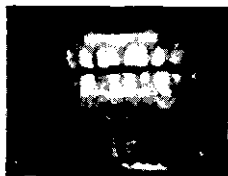



تجميل شامل للأسنان الأمامية لحالة تشوه كامل

بعد العلاج



قبل العلاج



رقم الإيداع	٢٠٠٤/١١٠١٦
الترقيم الدولي	ISBN 977-02-6666-3

١/٢٠٠٣/٥٥

طبع بمطابع دار المعارف (ج . م . ع .)